

Jean-Martin Charcot à la Société de Biologie 1851-1860

Olivier Walusinski¹

Lauréat de l'Académie nationale de Médecine



Fig. 1 : portrait (non daté) de J.-M. Charcot « Physician to LA SALPETRIERE Hospital ». Wellcome collection.

¹ walusinski@baillement.com, 20 rue de Chartres, 28160 Brou, ORCID <https://orcid.org/0000-0001-6927-7946>

RÉSUMÉ

L'œuvre neurologique de Jean-Martin Charcot a déjà été étudiée en détail. Pourtant, ses premiers écrits de jeune médecin, depuis son internat jusqu'à sa réussite à l'agrégation (1860), n'ont été, eux, que brièvement et superficiellement considérés. Nous proposons ici leur recension au travers des présentations qu'il a faites à la Société de Biologie, une des plus en vue des sociétés savantes à l'époque. Après une présentation des origines de cette société, toutes les interventions que Charcot y a faites sont analysées et illustrent la grande variété des thèmes abordés.

À cette époque, rien ne semble prédire chez lui un intérêt particulier pour la neurologie mais plutôt une vocation d'interniste, de gériatre avant l'heure. Ses travaux sur la goutte et les rhumatismes témoignent de ses qualités d'observation mises au service de la méthode anatomo-clinique, c'est-à-dire tout ce qui fera de lui l'illustre nosologiste de la neurologie. Sa collaboration avec les vétérinaires lui permet de proposer une physiopathologie novatrice de l'ischémie à l'effort. Les débuts de la biologie clinique l'amènent à découvrir les cristaux connus depuis par l'éponyme de cristaux de Charcot-Leyden, sans oublier l'aide que Charles Robin lui a apportée. Enfin, c'est ici l'occasion de montrer comment Charcot, jeune médecin encore trentenaire, a impatronisé en France trois découvertes importantes d'origine anglaise ou allemande : la physiopathologie de l'embolisme de Virchow en 1855, la clinique de la maladie de Basedow en 1856, la tuberculose des glandes surrénales ou maladie d'Addison en 1857.

Mots clés : Histoire de la neurologie, Société de Biologie, Jean-Martin Charcot, Pierre Rayer, Charles Robin, Ischémie, Embolisme

ABSTRACT

The neurological works of Jean-Martin Charcot have already been studied in detail. However, his first writings as a young physician, from his residency until he successfully passed the agrégation exam (1860), have only been considered briefly and superficially. They will be reviewed here based on Charcot's presentations to the French Society of Biology, one of the dominant learned societies at the time. After examining the origins of this society, all of Charcot's presentations will be analysed, illustrating the wide variety of the themes he covered.

At this time, nothing indicated a special interest in neurology; instead, Charcot seemed destined to be an internist, a geriatrist before the time. His work on gout and rheumatism illustrates the observational skills he applied to the anatomo-clinical method, which is what would make him a famous neurological nosologist.

His collaboration with veterinarians led him to propose a novel pathophysiology of ischaemia with effort. The beginnings of clinical biology led him to discover crystals that have since been known by the eponym of Charcot-Leyden crystals; Charles Robin's role in this discovery should not be overlooked. Finally, it is also fitting here to show how Charcot, a young physician still in his thirties, brought to France three significant discoveries in England and Germany: the pathophysiology of Virchow's embolism in 1855, the clinical picture of Basedow's disease in 1856, and adrenal tuberculosis or Addison's disease in 1857.

Keywords: History of Neurology, Société de Biologie, Jean-Martin Charcot, Pierre Rayer, Charles Robin, Ischemia, Embolism

L'œuvre neurologique de Jean-Martin Charcot (1825-1893) a été étudiée en profondeur par d'excellents auteurs^{2 3}. Par contre, ses premiers pas dans la carrière académique n'ont bénéficié que de survols incomplets. Nous proposons ici une recension des premières communications et publications faites à la Société de Biologie par le jeune Charcot interne, encore inconnu du milieu médical, jusqu'à sa réussite à l'agrégation, c'est à dire de 1851 à 1860.

Reçu bachelier le 31 août 1843, Charcot commence ses études de médecine en 1844. Après le concours de l'externat réussi dès décembre 1846, Charcot est nommé interne provisoire en décembre 1847, puis reçu le 18 décembre 1848 à l'internat des Hôpitaux de Paris en compagnie d'Alfred Vulpian (1826-1887). Il est successivement interne de Louis Béhier (1813-1876), Pierre Rayer (1793-1867), Pierre-Adolphe Piorry (1794-1879) et en quatrième année d'Eugène Cazalis (1808-1883) à « l'hospice vieillesse femmes de La Salpêtrière ». Piorry, professeur de clinique médicale, prônant déjà l'usage du microscope, lui offre d'être son chef de clinique en 1853 et 1854. Mais : « Rayer a exercé sur les destinées de Charcot une influence décisive. Il avait bien deviné, dans son jeune interne, réservé et froid en apparence, timide en réalité, une des plus vigoureuses intelligences de ce temps »⁴. Fulgence Raymond (1844-1910) poursuit parlant de Rayer : « il sut s'entourer de jeunes médecins d'un réel mérite qu'il animait d'un souffle de sa puissante inspiration, il sut aussi employer sa très légitime autorité en leur

faveur. Ainsi, il passe pour avoir indiqué la route à Littré ; il patronna Claude Bernard et lui fit assurer par des positions officielles la sécurité du lendemain, sans laquelle un homme, si bien doué qu'il soit, ne saurait travailler efficacement. Il remplit le même rôle auprès de Charles Robin et de bien d'autres savants qui l'avaient aidé à fonder la Société de Biologie, cette pépinière de tant d'illustrations ».



Fig. 2 : J.-M. Charcot jeune en 1863.

(Coll. de l'auteur)

Avant de lui permettre d'être reçu à l'agrégation à sa deuxième tentative en 1860, Rayer le fait entrer à la Société de Biologie en 1850 alors qu'il est son interne : « un jeune homme, collègue de personnalités éminentes »⁵, telles Claude Bernard (1813-1878), Charles Brown-Séquard (1817-1894),

2 Goetz Ch, Bonduelle M, Gelfand T, *Charcot: Constructing Neurology*, New York, Oxford: Oxford University Press, 1995.

3 Joffroy A, « Jean-Martin Charcot » *Archives de Médecine expérimentale et d'Anatomie pathologique* 1893; 5: 577-606.

4 Raymond F, *Leçons sur les maladies du système nerveux (année 1894-1895)*, Paris, Octave Doin, 1896.

5 Bonduelle M, Gelfand T, Goetz C, *Charcot, un grand médecin dans son siècle*, Paris, Michalon, 1996.

François Magendie (1783-1855), Émile Littré (1801-1881). Charcot y expose et publie ses travaux dès 1851. Rayer en fait le secrétaire de la Société en 1853. Charcot restera fidèle toute sa carrière à la Société de Biologie, ne manquant pas d'y introduire, à son tour, la plupart de ses internes.

La Société de Biologie

La France vit sa II^e république en 1848, puis le coup d'État du 2 décembre 1851 fait de Louis-Napoléon Bonaparte l'empereur Napoléon III. À partir de 1852, la France connaît une rapide modernisation et de grands travaux. « *L'Empire, c'est les affaires* » mais pas pour tous. L'exode rural commence et grossit un prolétariat exploité dans les nouvelles usines. Les maladies contagieuses sont au premier plan de la pathologie, notamment la tuberculose, la diphtérie, le choléra et la syphilis. Témoignage de l'émergence d'une médecine scientifique, de multiples sociétés savantes éclosent à Paris, et dans différents départements, à l'image de ce qui se fait aussi en Angleterre, en Allemagne et sur la côte est des États-Unis. En voici une liste non exhaustive : la Société Anatomique de Paris fondée le 4 décembre 1803 (12 Frimaire an XII) par Guillaume Dupuytren (1777-1835) et René Laennec (1781-1826), la Société Chirurgicale d'émulation en 1820, la Société de Phrénologie de Paris en 1831 par Paul Mathias-Dannecy, la Société Médico-pratique de Paris en 1832, la Société médicale d'Observation en 1832 par Jacob Marc d'Espine (1806-1860) et Pierre Charles Alexandre Louis (1787-1872) ; la Société Médico-pathologique en 1834, la Société d'Accouchement en 1836, la Société Médico-psychologique en 1847 par Jules Baillarger (1809-1890), la Société médicale des Hôpitaux de Paris en 1849, etc.

Inspirés par la philosophie positiviste d'Auguste Comte (1798-1857), deux chirurgiens, François Follin (1823-1867) et Charles-Nicolas Houel (1815-1881), alors âgés de 25 et 33 ans, se proposent d'organiser à Paris une réunion périodique ouverte à ceux, qu'ils soient physiciens, chimistes, naturalistes, vétérinaires ou médecins, qui souhaitent s'informer et discuter des avancées et découvertes en rapport avec la biologie, science de la vie. Le médecin et histologiste Charles Robin (1821-1885), formé à la microscopie par l'allemand Hermann Lebert (1813-1878), les rejoint en mai 1848 pour fonder La Société de Biologie : « *Plusieurs médecins et naturalistes se sont réunis pour former une société dans le but d'étudier, avec des vues d'ensemble et les voies de l'observation et de l'expérimentation, les phénomènes qui se rattachent à la science de la vie, à la biologie, tant normale que pathologique* »⁶. Le positivisme est alors synonyme de progrès scientifique et d'un matérialisme fortement teinté d'anticléricisme. Robin rédige le règlement de la société en s'inspirant des préceptes de la philosophie comtienne. L'adhésion à cette idéologie est le dénominateur commun permettant ce regroupement de scientifiques issus de disciplines variées mais où prédominent les médecins : « *La Société de Biologie est instituée pour l'étude de la science des êtres organisés, à l'état normal et à l'état pathologique* ». Elle marque la fin de l'ère de la médecine exclusivement clinique en faisant entrer le laboratoire, c'est-à-dire la biochimie, la physiologie expérimentale et l'anatomo-pathologie, macroscopique puis microscopique, en alliés indispensables

⁶ Lebert H, « Introduction », *Comptes rendus des séances et mémoires de la Société de Biologie pendant le mois de janvier 1849*. Paris, Bureau de la Gazette médicale & JB Baillière, 1850.

Les principaux fondateurs de la Société de biologie (BIU Sante)




Fig. 3 : Pierre Rayer.




Fig. 4 : Claude Bernard.



Fig. 5 : Charles Robin.




Fig. 6 : Charles-Édouard Brown-Séquard.

aux découvertes⁷ comme le conçoit Robin : « on ne saurait douter que cette marche n'ait plus tard, sur la pratique de la médecine, la même influence que l'étude de la physique et

de la chimie pure ont eue dans la moitié de ce siècle sur les arts industriels »⁸. La Société

⁷ Léonard J, *La médecine entre les pouvoirs et les savoirs*. Paris, Aubier Montaigne, 1981.

⁸ Robin Ch, « Sur la direction que se sont proposés en se réunissant les membres fondateurs de la Société de Biologie pour répondre au titre qu'ils ont choisi ». *Comptes rendus des séances et mémoires de la Société de Biologie pendant l'année 1849*, Paris, Bureau de la Gazette médicale & JB Baillière, 1850 ; 1 ; 1-11.

de Biologie devient le lieu d'exposition de la recherche en laboratoire et de ses travaux, c'est à dire le lieu où se lèvent les préjugés dont la caducité n'apparaît pas évidente aux contemporains.

Le choix de demander à Rayet, d'en assumer la présidence est révélateur de cette rupture épistémologique. En effet, dès sa thèse, soutenue le 7 août 1818⁹, dédiée « *aux Mânes du médecin philosophe, du savant illustre, du zélé protecteur des sciences, Jean-Georges Cabanis* » (1757-1808), Rayet démontre au travers d'une histoire de l'anatomie pathologique, les progrès accomplis dans la compréhension des symptômes et du siège des maladies¹⁰. Il cite Xavier Bichat (1771-1802), montrant la voie à suivre : « *la science des signes ne sera véritablement ce qu'elle doit être que lorsqu'on fera marcher de front, l'étude des phénomènes physiologiques et celle des altérations organiques* » (p. 94). Rayet propose de perfectionner la physiologie pathologique en usant de la chimie des sécrétions et tissus organiques, comme il le démontre dans son chef d'œuvre paru en 1837 « *Traité des maladies des reins, étudiées en elles-mêmes et dans leurs rapports avec les maladies des uretères, de la vessie, de la prostate, de l'urètre* »¹¹ dans laquelle il développe les analyses des composants de l'urine normale et pathologique. Rayet, honoré du titre de *Président perpétuel*, assurera la présidence de la Société jusqu'à sa mort en 1867. Il obtiendra du pouvoir impérial, dont il est

proche, qu'elle soit décrétée d'utilité publique en 1864. Dans son éloge de Rayet, Benjamin Ball (1833-1893) écrit : « *La Société de Biologie doit tout à Rayet : il lui a donné l'impulsion scientifique et l'existence légale ; il lui a imprimé un caractère indélébile ; il lui a fait conquérir la place qu'elle occupe dans le mouvement moderne* »¹². Aux côtés du président, le bureau de la Société à sa création se compose de Claude Bernard (1813-1878) et Robin vice-présidents, Charles-Édouard Brown-Séquard (1817-1894), Follin, Hermann Lebert (1813-1878), Louis-Auguste Segond (1819-1908) secrétaires.

Les séances hebdomadaires de la Société de Biologie se tiennent à l'École pratique en face de la Faculté de Médecine. À partir de janvier 1849, les *Comptes Rendus et Mémoires de la Société* sont publiés trimestriellement avant de devenir hebdomadaires en 1884. Des résumés plus ou moins longs des interventions faites à la tribune de la Société sont repris par les journaux médicaux tels les Archives générales de Médecine, la Gazette médicale de Paris, la Gazette hebdomadaire de médecine et de chirurgie, la Gazette des hôpitaux civils et militaires (Lancette française). La signature de Charcot y apparaît aussi de par sa fonction de secrétaire de la Société qui rédige des résumés des interventions des différents orateurs.

Enfin, rappelons que deux ouvrages, parus en cette époque, influenceront Charcot tout au long de sa carrière dans sa conception de l'étiologie des maladies¹³ : en 1847 le « *Traité de l'hérédité naturelle* » de Prosper Lucas

9 Rayet P, *Sommaire d'une histoire abrégée de l'anatomie pathologique*, Thèse Paris n°172, Chez Gabon et Méquignon-Marvis, 1818.

10 Poirier J, « Pierre Rayet et l'anatomie pathologique », *Histoire des Sciences médicales*, 1991; 25(4): 265-270.

11 Rayet P, *Traité des maladies des reins, étudiées en elles-mêmes et dans leurs rapports avec les maladies des uretères, de la vessie, de la prostate, de l'urètre*, Paris, Londres, JB Baillière, 1837.

12 Ball B, « Discours sur la tombe de Pierre Rayet », *Comptes Rendus des séances et mémoires de la Société de Biologie, année 1867, 1869; série IV 4: 12-14.*

13 Walusinski O. « The concepts of heredity and degeneration in the work of Jean-Martin Charcot ». *J Hist Neurosci*, 2020; 29(3): 299-324. doi: 10.1080/0964704X.2020.1717230.

(1808-1885)¹⁴, puis en 1857 le « *Traité des dégénérescences physiques, intellectuelles et morales de l'espèce humaine* » de Bénédicte-Augustin Morel (1809-1873)¹⁵.

Nous analysons dans les pages qui suivent les 35 exposés que Charcot présenta, seul ou en collaboration, à la Société de Biologie entre 1851 et 1860.

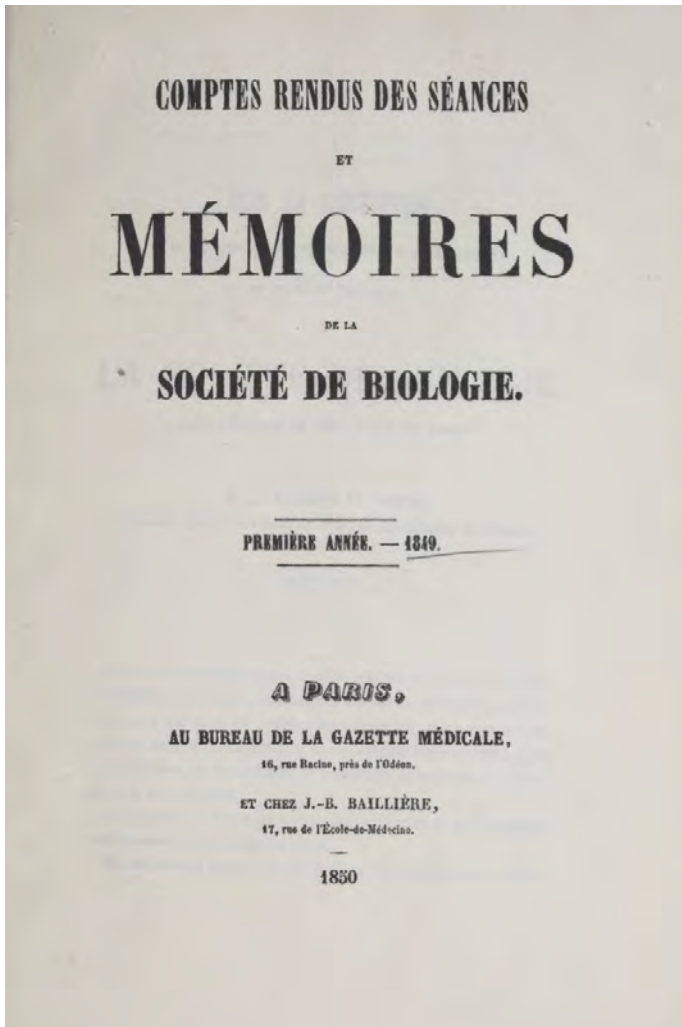


Fig. 7 : page de titre du premier volume des *Comptes-rendus et mémoires de la Société de Biologie*, pour l'année 1849, paru en 1850 (Gallica).

- 14 Lucas P, *Traité philosophique et physiologique de l'hérédité naturelle dans l'état de santé et de maladie du système nerveux avec l'application méthodologique des lois de la procréation au traitement général des affections dont elle est le principe*, Paris, JB Baillière, 1847-1850.
- 15 Morel BA, *Traité des dégénérescences physiques, intellectuelles et morales de l'espèce humaine et des causes qui produisent ces variétés maladives*, Paris, JB Baillière, 1857.

Année 1851

1. État des muscles de la jambe et du pied et de l'aponévrose plantaire dans un cas de pied-bot varus¹⁶

La première communication de Charcot à la Société de Biologie a lieu en février 1851, en association avec Vulpian, alors qu'ils sont en troisième année d'internat. Ils autopsient un homme décédé d'un cancer de la langue, porteur de pieds bots varus bilatéraux. C'est l'état musculaire et vasculo-nerveux de cette déformation qui les intéresse. Alors que les nerfs ne sont pas macroscopiquement modifiés, les muscles sont atrophiés, les ligaments sont déformés et les artères sont grêles. Ils précisent : « *cet homme était porteur d'un double pied-bot varus, difformité probablement congénitale* ». Ce caractère, bien qu'indiqué avec prudence, souligne la rigueur scientifique dont ils ne se départissent pas.

2. Tumeur du volume d'un œuf de pigeon comprimant le côté droit de la moelle allongée et les nerfs qui en partent¹⁷

Première communication d'un sujet neurologique, faite par Charcot en mars 1851. Une femme de quarante-huit ans souffre de céphalées postérieures atroces vers la base du crâne. La langue se dévie constamment à droite à la pro-traction volontaire.

16 Charcot JM, Vulpian A. « État des muscles de la jambe et du pied et de l'aponévrose plantaire dans un cas de pied-bot varus ». *Comptes Rendus des Séances et Mémoires de la Société de Biologie* 1851. Paris : Bureaux de la Gazette médicale & JB Baillière. 1852; 4 :12-15. Les comptes-rendus de la *Société de Biologie* sont consultables en ligne sur Gallica : <https://gallica.bnf.fr/ark:/12148/cb34349272v/date&rk=64378;0>. Pour en faciliter la lecture, les références sont « simplifiées » dans les notes suivantes.

17 Charcot JM. « Tumeur du volume d'un œuf de pigeon comprimant le côté droit de la moelle allongée et les nerfs qui en partent ». *CR de la Société de Biologie* 1851. 1852; 4 :19-21.

Elle s'enfoncé peu à peu dans le coma dans un tableau d'hypertension intracrânienne. Le diagnostic retenu est tumeur cérébrale comprimant le nerf hypoglosse. « *L'autopsie fit reconnaître qu'une tumeur, du volume et de la forme d'un gros œuf de pigeon, était située à la partie postérieure du lobe droit du cervelet dans lequel elle s'était creusée une logette. Cette tumeur comprimait également le pédoncule droit du cerveau et repoussait vers la gauche la moelle allongée. Elle aplattissait tous les nerfs qui en partent, ceux du côté droit seulement* ». Charcot s'interroge sur le peu de signes déficitaires des nerfs crâniens observés du vivant de la malade. Il ne donne aucun compte-rendu anatomopathologique.

3. Végétations des valvules auriculo-ventriculaires gauches avec hypertrophie du cœur et hydropisie ascite ; ulcérations multiples de la muqueuse de l'estomac ; tumeurs gélatineuses du foie chez un chien âgé de 12 ans¹⁸

Cette communication est faite lors de la même séance que la précédente. Charcot n'explique pas comment il en est arrivé à autopsier un chien. Celui-ci présente une grave altération de l'état général amenant la mort. Charcot constate, entre autres, la présence au niveau des valves cardiaques de végétations fibreuses. Il n'évoque aucun diagnostic et son compte-rendu ne mentionne pas de discussion. S'agissait-il d'une endocardite comme la décrira en 1885 William Osler (1849-1919) ?¹⁹

4. Altérations des articulations dans le rhumatisme articulaire chronique ; fausse contracture rhumatismale ; ankylose²⁰

Toujours lors de la même séance, Charcot montre à l'assistance des pièces anatomiques « *de nature à éclairer plusieurs points de l'histoire du rhumatisme articulaire chronique* ». Un homme tuberculeux meurt d'une surinfection pulmonaire. Son altération de l'état général a débuté plus de cinq ans auparavant, par des crises d'arthrites des articulations des pieds puis des mains. Ces crises répétées aboutissent à des déformations articulaires avec gonflement et désaxation, puis ankylose. Il reprendra intégralement l'observation de cet homme de cinquante-six ans comme sixième observation dans sa thèse soutenue le 16 mars 1853, présidée par Piorry²¹. Il compare les déformations articulaires, les altérations des surfaces articulaires et les signes cliniques d'inflammation afin de différencier la goutte de ce qu'il nomme le rhumatisme articulaire chronique, c'est à dire en fait deux pathologies distinctes mais non encore différenciées, l'arthrose et la polyarthrite rhumatoïde. Cette présentation révèle toutes les qualités de Charcot, qualités d'observation, de l'examen clinique et des déductions apportées par l'anatomie pathologique qui feront de lui le maître reconnu. Cette démonstration anatomo-clinique, faite à vingt-six ans seulement, révèle son adoption précoce de la méthode qui en fera le descripteur célèbre de maladies neurologiques.

18 Charcot JM. « Végétations des valvules auriculo-ventriculaires gauches... ». *CR de la Société de Biologie 1851*. 1852; 4 :24-25.

19 Osler W. « The Gulstonian Lectures, on malignant endocarditis », *British Medical Journal*, 1885; 1: 467-470 / 522-526 / 577-579.

20 Charcot JM. « Altérations des articulations dans le rhumatisme articulaire chronique... ». *CR de la Société de Biologie 1851*. 1852; 4 :27-34.

21 Charcot JM. *Études pour servir à l'histoire de l'affection décrite sous les noms de goutte asthénique primitive, nodosités des jointures, rhumatisme articulaire chronique (forme primitive), etc*, Thèse Paris n°44, Rignoux, 1853.

5. Cas de pyélite²²

C'est la quatrième intervention de Charcot au cours de la même séance de la société. Il conte la dramatique histoire d'une jeune fille de dix-huit ans qui meurt d'une septicémie, généralisation d'une pyélonéphrite sur lithiases urétérales à l'origine de coliques néphrétiques répétées anciennes. La percussion permet à Charcot de constater l'augmentation de volume des reins. Le seul traitement tenté est « *l'application de cautères sur la région du rein droit* ».

6. Variole du fœtus ; varioloïde chez la mère ; avortement au cinquième mois de la grossesse²³

En avril 1851, Charcot conte l'histoire d'une femme de vingt-trois ans, « *portant au bras gauche des cicatrices légitimes d'une vaccine et n'ayant jamais eu la variole* » qui entre à l'hôpital pour une grave altération de l'état général alors qu'elle est à cinq mois d'une deuxième grossesse. Elle a eu brièvement quelques pustules, spontanément cicatrisées. Elle accouche d'un enfant mort-né couvert de pustules varioliques que Charcot examine au microscope. Aucun commentaire ni préconisation sur la variole des femmes enceintes vaccinées n'accompagne ce récit.

7. Sur l'épizootie de Mitry²⁴

En mai 1851, Charcot conte son déplacement à Mitry, en Seine-et-Marne, afin d'expertiser une épizootie touchant les poules. Il en examine une : « *nous fûmes frappé d'abord*

de son air triste et abattu, et l'on nous fit remarquer que sa crête était plus chaude que cela doit être ». L'animal est gêné dans sa respiration. L'autopsie d'une autre poule montre une atteinte pulmonaire sévère avec « *hépatisation* ». Là encore, Charcot ne livre pas ce qui a résulté de son déplacement. Retenons qu'il a autopsié une poule !

8. Rhumatisme articulaire aigu ; phénomènes comateux ; hémiplégie ; infiltration d'une substance plastique concrète, contenant des globules pyoïdes dans plusieurs viscères, et en particulier dans le cerveau et la rate ; lésions dysentériques de la muqueuse de l'intestin grêle et du colon²⁵

En juillet 1851, Charcot raconte sa prise en charge à l'hôpital de La Charité d'un homme de vingt-neuf ans atteint d'un rhumatisme articulaire subaigu récidivant. L'auscultation révèle une atteinte valvulaire. Cette association a été démontrée en 1849 par Germain Sée (1818-1896)²⁶. La fièvre accompagne une atteinte pulmonaire que Charcot traite par des saignées malgré les travaux de Pierre-Charles-Alexandre Louis (1778-1872) ayant démontré en 1835 l'inutilité et l'effet délétère de ce procédé thérapeutique²⁷. Le malade devient hémiplegique quelques jours plus tard, puis comateux et meurt. Le long compte-rendu de l'autopsie se conclut par le constat d'ilots « *d'une substance plastique* » autant

22 Charcot JM. « Cas de pyélite ». *Comptes Rendus des Séances et Mémoires de la Société de Biologie 1851*. Paris, Bureaux de la Gazette médicale & JB Baillière, 1852; 4:35-36.

23 Charcot JM. « Variole du fœtus ; varioloïde chez la mère... ». *CR de la Société de Biologie 1851*. 1852; 4:39-43.

24 Charcot JM. « Sur l'épizootie de Mitry ». *CR de la Société de Biologie 1851*. 1852; 4:59-61.

25 Charcot JM. « Rhumatisme articulaire aigu ; phénomènes comateux ; hémiplegie... », *CR de la Société de Biologie 1851*. 1852; 4:89-94.

26 Sée G, « De la chorée ; rapports du rhumatisme et des maladies du cœur avec les affections nerveuses et convulsives », *Mémoire de l'Académie nationale de Médecine 1850*; 15:373-525.

27 Louis PCA, *Recherches sur les effets de la saignée dans quelques maladies inflammatoires et sur l'action de l'émétique et des vésicatoires dans la pneumonie*, Paris, JB Baillière, 1835.



Fig. 8 : J.-M. Charcot vers 1870
(Coll. de l'auteur).

dans les poumons que dans le foie, les reins et la rate hypertrophiée. Au microscope, Charcot pensait constater du pus mais son hypothèse est infirmée : « *ce n'est pas du pus véritable qui constitue la matière des dépôts observés dans les viscères, mais bien un produit tout particulier que nous désignerons, faute de mieux, sous le nom de substance plastique concrète, contenant des globules polypoïdes* ». Charcot a-t-il été confronté à un cas d'endocardite non infectieuse (marastique), d'amylose, ou d'un lupus ?

9. Sur un cas de rétrécissement organique de l'anneau pylorique avec atrophie de toutes les tuniques qui le constituent ; atrophie du foie ; rétrécissement multiple non organique du colon²⁸

En août 1851, Charcot expose le cas d'un homme de cinquante-quatre ans ayant tous les symptômes d'une sténose du pylore le conduisant à la mort. Le diagnostic pré-mortem est tumeur carcinomateuse de l'estomac. À l'autopsie, Charcot est surpris de trouver une ascite très abondante, lui qui avait estimé que l'estomac était dilaté par du liquide ne pouvant franchir l'obstruction pylorique. La région pylorique adhère fortement à la face inférieure du foie. Il existe une sténose très serrée du pylore mais non cancéreuse. Charcot estime qu'un ulcère pylorique s'est perforé puis que la péritonite localisée qui lui a succédé a permis une cicatrisation sténosante de la perforation et l'établissement des adhérences au foie. Il propose ainsi une physiopathologie novatrice exacte.

10. Sur deux cas d'altération du foie et sur un cas de fungus de la dure mère²⁹

En octobre 1851, Charcot est associé à Claude Bernard pour présenter le cas d'un homme de quarante ans atteint « *d'une tuberculisation généralisée* ». En dehors de tubercules diffus, l'autopsie met en évidence une stéatose hépatique importante. Un autre homme meurt dans un tableau d'ascite cirrhotique évoluée. À l'examen microscopique, son foie est atrophique avec des éléments stéatosiques enchâssés entre des travées

28 Charcot JM, « Sur un cas de rétrécissement organique de l'anneau pylorique... », *CR de la Société de Biologie 1851*. 1852; 4 :103-109.

29 Bernard CI, Charcot JM, « Sur deux cas d'altération du foie et sur un cas de fungus de la dure mère ». *CR de la Société de Biologie 1851*. 1852; 4 :134-138.

fibro-plastiques. Ce constat semble original et nouveau. Enfin, une femme de vingt-huit ans meurt à l'issue d'une évolution rapide d'un syndrome méningé sévère. L'autopsie constate une masse adhérente à la dure-mère au niveau de la scissure de Sylvius gauche. L'examen microscopique de ce que Charcot dénomme *fungus* de la dure-mère montre qu'il est constitué exclusivement de cellules fibro-plastiques, possible méningiome. Il rapproche ces trois observations trouvant, certainement à tort, une analogie microscopique aux lésions hépatiques et méningées de ces malades.

11. Cas de tumeurs fibrineuses multiples contenant une matière puriforme situées dans l'oreillette droite du cœur ; suivi de cas analogues et de quelques remarques critiques³⁰

Charcot évoque d'abord le cas d'un homme aux antécédents de palpitations et de dyspnée qui développe une anasarque. L'autopsie constate de grandes cavernes du poumon droit, remplies de pus. L'artère pulmonaire, le ventricule droit et l'oreillette droite sont tapissés « *de concrétions polyformes* ». Charcot compare son cas avec d'autres décrits antérieurement tout en constatant que ni Jean-Baptiste Bouillaud (1796-1881) à Paris³¹, ni James Hope (1801-1841) à Londres³² n'ont rapporté de telles descriptions dans leur traité des maladies cardiaques. Charcot semble décrire des végétations d'endocardites. S'agit-il de la maladie décrite par Osler en 1885 ou d'un

syndrome de Libman-Sacks décrit en 1924³³. L'endocardite décrite par Emanuel Libman (1872-1946) et Benjamin Sacks (1896-1939), ou endocardite thrombotique non bactérienne, correspond à un large spectre de lésions allant de très petites particules observées uniquement au microscope à de grandes végétations stériles sur des valves cardiaques auparavant normales. Le développement initial de l'endocardite de Libman-Sacks semble être une lésion endothéliale dans le cadre d'un état d'hypercoagulabilité observée chez les patients affectés d'un adénocarcinome, d'un lupus érythémateux disséminé ou d'un syndrome des anticorps anti-phospholipides³⁴.

L'année 1852

1. Exemple de muguet dans une affection aiguë³⁵

En janvier 1852, Charcot fait une brève communication. Il a eu à prendre en charge une femme fiévreuse, affectée d'une angine sévère. La survenue d'un muguet buccal étendu précède la mort. Pour Charcot, c'est « *toujours un symptôme fâcheux* ». Aucune hypothèse étiologique du muguet n'est avancée.

2. Sur une observation de M. Gurlt de Berlin, intitulée « ichtyose congénitale chez un veau »³⁶

Charcot est chargé par Rayer, en novembre 1852, de prendre le relais du chirurgien

30 Charcot JM, « Cas de tumeurs fibrineuses multiples contenant une matière puriforme situées dans l'oreillette droite du cœur... ». *CR de la Société de Biologie* 1851. 1852; 4 :189-200.

31 Bouillaud JB, *Traité clinique des maladies du cœur*, Paris, Londres, JB Baillière, 1835.

32 Hope J, *A treatise on the diseases of the heart and great vessels, comprising a new view of the physiology of the heart's action and sounds*, London, Kidd, 1832.

33 Libman E, Sacks B, « A hitherto undescribed form of valvular and mural endocarditis ». *Arch Intern Med*, 1924; 33(6):701-737.

34 Ibrahim AM, Siddique MS. « Libman Sacks Endocarditis ». 2021 Jul 19. In: *StatPearls [Internet]. Treasure Island (FL): StatPearls Publishing*, 2021 Jan-, PMID: 30422459.

35 Charcot JM, « Exemple de muguet dans une affection aiguë ». *CR de la Société de Biologie* 1852. 1853; 5 :4.

36 Charcot JM, « Sur une observation de M. Gurlt de Berlin intitulée 'ichtyose congénitale chez un veau' ». *CR de la Société de Biologie* 1852. 1853; 5 :178-180.

Charles-Nicolas Houel (1815-1881) qui avait évoqué une publication allemande des vétérinaires Ernst Friedrich Gurlt (1794-1882) et Carl Heinrich Hertwig (1798-1881). Rayet connaît la capacité de Charcot à lire et traduire les auteurs anglais et allemands. Dans ce cas, sa traduction concerne une publication d'un cas d'ichtyose congénitale observée chez un veau. Aucune comparaison avec un nouveau-né humain n'est faite.

3. Sur les kystes hydatiques du petit bassin³⁷

En décembre 1852, Charcot aborde une question rarement débattue, la présence d'une masse pelvienne liquidienne tant chez l'homme que chez la femme, à l'origine de compressions de la vessie et du rectum et appréciée comme des kystes hydatiques. Charcot a collecté douze cas, en s'inspirant de la thèse soutenue par Antoine Vignes (1820-1900) en 1851³⁸ et les travaux du chirurgien anglais John Hunter (1728-1793)³⁹. Remarquons que, dès ses débuts, il puise des données dans la littérature étrangère. Ces kystes se développent dans l'ovaire ou dans l'excavation du bassin, gênant l'évacuation des urines, ce que Charcot nomme l'ischurie, et des matières fécales, pouvant parfois faire obstacle à l'accouchement. La guérison apparente survient lors d'une évacuation par fissuration spontanée au travers de la paroi rectale ou vaginale. Charcot distingue alors ce type de kystes d'autres de nature différente : « *La sortie d'un ou plusieurs acéphalocystes est, pendant la vie, le signe caractéristique de ces tumeurs. J'ai constaté, dans un cas,*

que les acéphalocystes contenaient des ecchinocoques ; on n'a pas cherché des helminthes dans les autres cas publiés ». Le cycle parasitaire est alors inconnu : « les kystes hydatiques portent en eux des êtres vivants [...]. *La cause par laquelle ils (les malades) ont été affectés de cette maladie est la même que celle qui engendre les hydatides dans les autres parties du corps... c'est à dire qu'elle est jusqu'à présent occulte* ». La présence de kystes dans d'autres parties du corps est une autre aide au diagnostic de kyste hydatique que Charcot propose. Il ne manque pas de souligner l'intérêt de la palpation et de la percussion afin d'asseoir la nature liquidienne de la masse perçue à l'hypogastre et par les touchers pelviens de « *la tumeur lisse, bien arrondie, non mamelonnée, indolente, fluctuante* ».

Fig. 9 : Charcot en 1872 (Coll. de l'auteur).



37 Charcot JM, « Sur les kystes hydatiques du petit bassin ». *CR de la Société de Biologie* 1852. 1853; 5 :101-124.

38 Vignes A, *Des tumeurs sanguines de l'excavation pelvienne chez la femme*, Thèse Paris n°244, impr. Rignoux, 1851.

39 Hunter J, *Lectures on the Principles of Surgery*, Philadelphia, Barrington & Haswell, 1839.

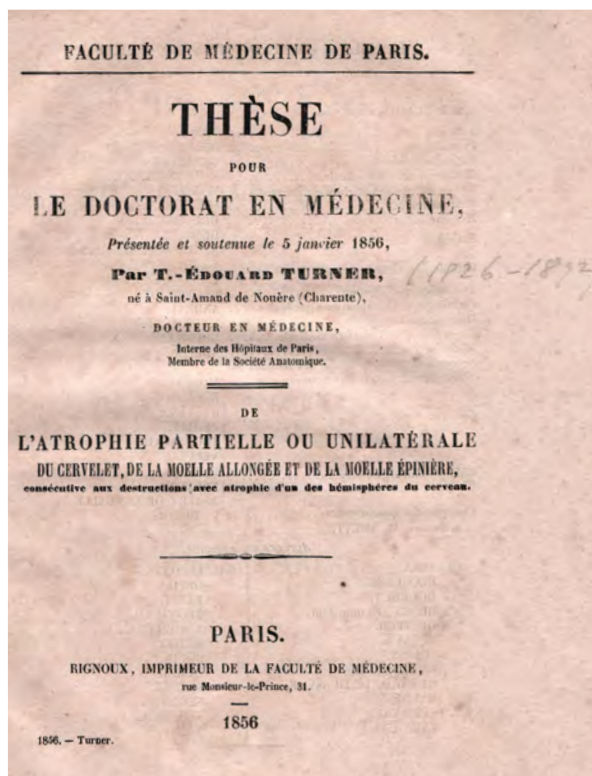


Fig. 10 : couverture de la thèse de Turner en 1856 (Coll. de l'auteur).

4. Exemple d'atrophie cérébrale avec atrophie et déformations dans une moitié du corps⁴⁰

Charcot présente au nom de son ami d'internat Thomas-Édouard Turner (1826-1892) une observation recueillie dans le service de l'aliéniste Francisque Lélut (1804-1877), à La Salpêtrière. Une jeune femme de 22 ans, hospitalisée depuis quatre ans pour des crises d'épilepsie généralisées apparues à l'âge de sept ans, présente une atrophie des membres gauches rétractés et contracturés. Le crâne est normal. Elle meurt de tuberculose. À l'autopsie, Charcot et Turner constatent une atrophie du cerveau droit, accompagnée d'une atrophie cérébelleuse controlatérale, c'est à dire du côté des membres atrophiés. Turner reprendra ce

⁴⁰ Charcot JM, « Exemple d'atrophie cérébrale avec atrophie et déformations dans une moitié du corps ». *CR de la Société de Biologie* 1852. 1853; 5 :191-192.

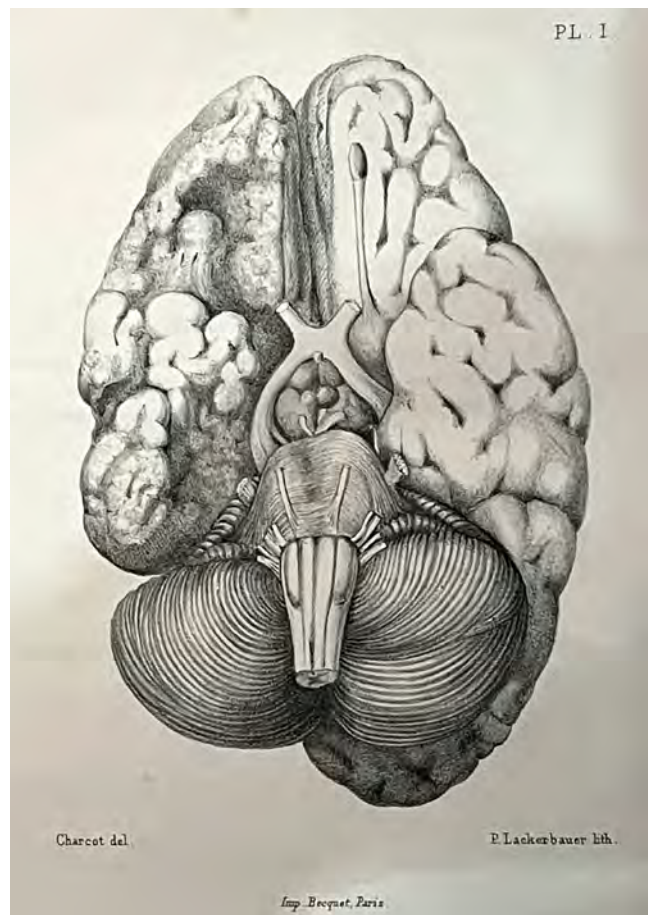


Fig. 11 : héli-atrophie cérébrale. Dessin de Charcot illustrant la thèse de Cotard en 1868 (Coll. de l'auteur).

cas dans sa thèse soutenue le 5 janvier 1856, présidée par Jean Cruveilhier (1791-1874), titrée « *de l'atrophie partielle ou unilatérale du cervelet, de la moelle allongée et de la moelle épinière consécutive aux destructions avec atrophie d'un des hémisphères du cerveau* »⁴¹. L'examen anatomo-pathologique est l'œuvre de Charcot. Turner écrit dans sa thèse « *mon savant ami, le Dr Charcot, par une dissection habile, a vu manifestement, dans l'étage moyen du pédoncule cérébral gauche, des fibres venues de l'hémisphère cérébral sans aller en arrière de la protubérance dans le lobe droit du cervelet* ».

⁴¹ Turner T-Éd, *De l'atrophie partielle ou unilatérale du cervelet, de la moelle allongée et de la moelle épinière consécutive aux destructions avec atrophie d'un des hémisphères du cerveau* Thèse Paris n°4, Rignoux, 1856.

L'année 1853

1. Extrait d'un travail sur la dissolution des calculs urinaires par M. Bence-Jones⁴²

En janvier 1853, Charcot rapporte les expériences faites par le médecin anglais Henry Bence Jones (1813-1873) de dissolution des lithiases urinaires en usant de nitrate de potasse et d'électricité. Si certains calculs sont dissous in vitro, Charcot souligne qu'il reste à imaginer un appareil et une technique afin de réussir à dissoudre les calculs dans la vessie, in vivo.

2. Observation de leucocythémie⁴³

En avril 1853, Charcot et Robin présentent l'observation d'un homme de 45 ans, atteint de « *leucocythémie, caractérisée par l'augmentation de la proportion des globules blancs et l'hypertrophie de la rate (Lienaler Leukaemie de Virchow, Leucocythemia de Bennet)* » un tableau alors peu connu de leucémie (Rudolf Ludwig Carl Virchow (1821-1902) de Berlin et John Hughes Bennett (1812-1875) d'Edinburgh). Les globules ne sont qu'estimés en proportion. Leur numération est encore inconnue. Le patient se suicide en se précipitant dans la cage d'escalier de l'hôpital. Il meurt peu après des conséquences de ses fractures du crâne. L'autopsie comprend un examen du sang dans les ventricules cardiaques : « *le sang contenu dans le ventricule droit a une couleur acajou ou mieux rouge brique, très singulière ; il est fluide, trouble ; il paraît mélangé à de petits corpuscules blanchâtres, presque imperceptibles à l'œil nu, et qui lui donnent un aspect louche* ». Robin examine le sang et la rate au microscope.

42 Charcot JM. « Extrait d'un travail sur la dissolution des calculs urinaires par M. Bence-Jones », CR de la Société de Biologie 1853. 1854; 6 :9-11.

43 Charcot JM, Robin Ch, « Observation de leucocythémie », CR de la Société de Biologie 1853. 1854; 6 :44-50.

À côté de la description des anomalies morphologiques des globules, « *on rencontre dans le sang du ventricule droit, mêlés aux globules blancs, une grande quantité de cristaux losangiques, fort réguliers, légèrement colorés en rouge jaunâtre. Ces mêmes cristaux étaient extrêmement abondants dans le tissu de la rate où ils formaient des amas considérables, bien que visibles seulement au microscope* ». L'allemand Friedrich Albert von Zenker (1825-1898) aurait déjà trouvé ces cristaux dans le poumon d'asthmatiques comme il le rapporte dans sa thèse en 1851 et le confirme en 1870⁴⁴. L'allemand Ernst von Leyden (1832-1910) décrit ces mêmes cristaux dans l'expectoration des asthmatiques en 1872⁴⁵. Leur nature protéique n'est pas alors connue⁴⁶. Ce n'est qu'en 1879 que Paul Ehrlich (1854-1915) introduira la technique de la coloration à l'éosine des globules blancs et qu'ainsi les globules éosinophiles seront identifiés au cours des infections parasitaires ou dans les sécrétions bronchiques des asthmatiques allergiques⁴⁷. Le lien entre les cristaux de Charcot-Leyden et les éosinophiles est l'œuvre d'Emil Schwarz en 1914⁴⁸.

En novembre 1860, Charcot et Alfred Vulpian (1826-1887) évoquent à nouveau ces cristaux à partir d'un autre cas de leucocythémie.

44 Zenker FA, « Charcotsche Kristalle im Blut und Gewebe leukämischer und in Sputis », *Deutsch Archiv für klinische Medizin*, 1870; 18: 125.

45 von Leyden EV, « Zur Kenntnis des Asthma bronchiale », [*Virchows*] *Archiv für pathologische Anatomie und Physiologie und für klinische Medizin*, 1872; 54: 324-344 / 346-352.

46 Su JY, « A Brief History of Charcot-Leyden Crystal Protein/Galectin-10 ». *Research Molecules*, 2018; 23 (11):1-16.

47 Ehrlich P, « Über die spezifischen Granulation des Blutes », *Archi für Anatomie und Physiologie* 1879; 3: 166.

48 Schwarz E, « Die Lehre von der allgemeinen und örtlichen "Eosinophilie" », *Ergebnisse der Allgemeinen Pathologie und Pathologischen Anatomie des Menschen und der Tiere*, 1914; 17 :137-789.

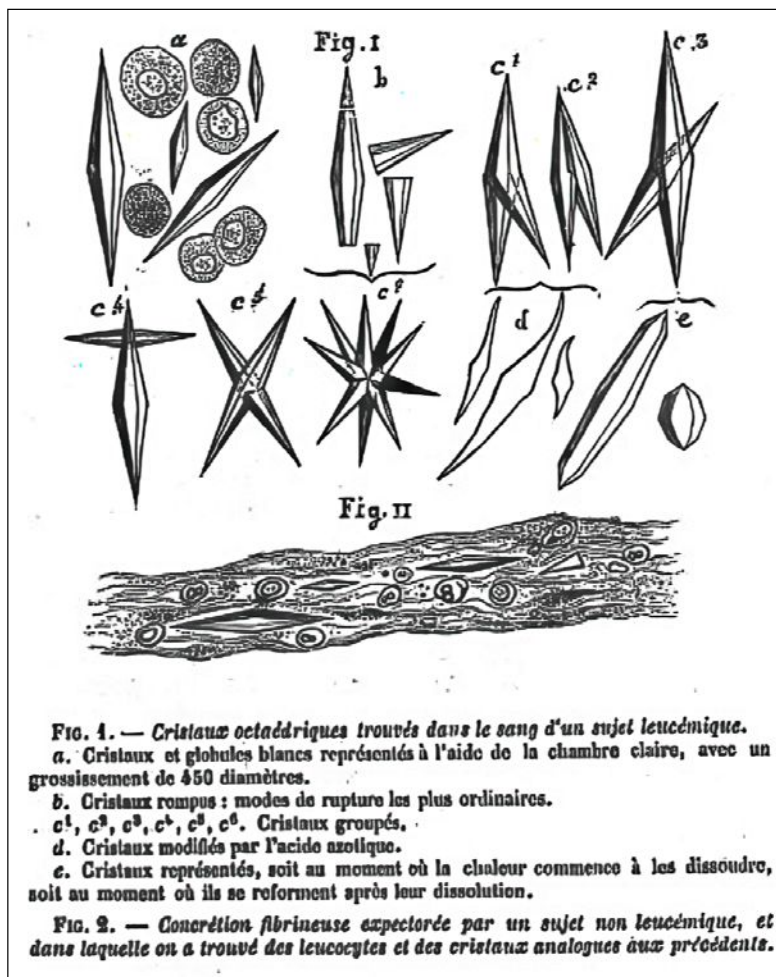


Fig. 12 : les cristaux de Charcot-Leyden dessinés par Charcot en 1860 (Gallica).

Charcot dessine parfaitement ces cristaux⁴⁹, incolores, hexagonaux, à double pointe, observés dans les sécrétions bronchiques dans l'asthme et dans les selles dans certains cas de parasitisme intestinal. Bien que l'usage de l'éponyme « *cristaux de Charcot-Leyden* » soit postérieur à 1872, notons qu'il est le premier de la longue liste d'éponymes gardant la mémoire de Charcot, et qu'il est basé sur un travail original de 1853 qui doit l'examen microscopique à Robin, oublié de l'éponyme. Charcot n'avait alors que vingt-huit ans.

⁴⁹ Charcot JM, Vulpian A, « Note sur des cristaux particuliers trouvés dans le sang et dans certains viscères d'un sujet leucémique et sur d'autres faits nécropsiques observés chez le même sujet », *Gazette hebdomadaire de Médecine et de Chirurgie* 1860; série I 7(47):755-758.

3. Éruption variolique confluente ; grossesse de six mois⁵⁰

En juin 1853, Charcot rapporte le cas d'une femme de vingt-cinq ans qui développe une variole profuse, en l'absence de vaccination antérieure, alors qu'elle est enceinte de cinq mois. Après un mois d'évolution favorable pour la mère, les médecins constatent la mort intra-utérine de l'enfant, expulsé spontanément quinze jours plus tard. Charcot réalise l'autopsie du mort-né et constate de volumineuses pustules ombiliquées sur son thorax et deux ulcérations muqueuses gastriques, témoignant de l'atteinte variolique foetale en cas de maladie maternelle.

4. Observation de pyélonéphrite avec distension rénale⁵¹

Charcot et Vulpian présentent ensemble l'observation d'une femme de dix-neuf ans qui souffre manifestement de coliques néphrétiques bien que l'expression ne soit pas utilisée, d'épisodes fébriles répétés aboutissant à un état cachectique dont elle meurt. Les reins augmentés de volume sont perçus à la palpation et les urines sont purulentes. Le traitement se limite à « *de l'iodure de potassium, qu'elle prend tous les jours, très exactement, mais le médicament reste impuissant* ». À l'autopsie, les bassinets des deux reins sont distendus par des urines purulentes et des calculs sont enclavés à la jonction

⁵⁰ Charcot JM, « Éruption variolique confluente ; grossesse de six mois; accouchement prématuré... », *CR de la Société de Biologie* 1853. 1854; 6 :86-90.

⁵¹ Charcot JM, Vulpian A, « Observation de pyélonéphrite avec distension rénale », *CR de la Société de Biologie* 1853. 1854; 6 :161-167.

pyélo-urétérale. La malade avait-elle une maladie congénitale de la jonction ? Charcot était sans doute inspiré par les travaux de son maître Rayer consacrés aux maladies des reins. « *La fièvre uroseptique des vieillards* » sera abordée à nouveau par Charcot dans ses leçons consacrées à la pathologie du foie et des reins, en 1877⁵². Il dresse alors un parallèle entre « *la fièvre intermittente symptomatique* » d'origine biliaire et les fièvres d'origine urinaire⁵³.

L'année 1854

1. Douleur fixe au niveau du pariétal gauche ; perte de connaissance et convulsions épileptiformes dans le côté droit du corps, revenant par accès. Diminution permanente de la sensibilité du même côté. Altération spéciale de la table interne du pariétal gauche ; pus rassemblé en grande abondance dans la cavité arachnoïdienne⁵⁴

Charcot et Vulpian exposent le cas d'un homme de trente-quatre ans qui souffre depuis deux ans d'une céphalée fixe temporale gauche. Il a fait plusieurs pertes de connaissance et une difficulté à parler s'est récemment ajoutée ainsi qu'une amnésie des faits récents. Il a une mydriase de l'œil droit et un affaiblissement de la sensibilité du corps droit. Il convulse à l'hôpital, sa fièvre augmente. « *On lui prescrit 1 gr de scammonée, un lavement avec 2 gouttes d'huile de croton. On lui fait appliquer 15 sangsues à la région anale* ». Une hémiplégie droite

totale s'installe accompagnant des crises convulsives continues de l'hémicorps droit et un coma. Le malade meurt au bout de trois semaines. À l'autopsie, la table interne du pariétal gauche est rongée et creusée en regard d'un abcès arachnoïdien ayant imprimé sa marque sur l'hémisphère gauche excavé. Charcot et Vulpian comparent ce cas à quelques autres d'abcès méningés, trouvés dans la littérature. C'est l'exulcération de la table interne du crâne qui les intrigue d'abord.

2. Vomissements d'une matière présentant une coloration vert pomme et contenant de nombreux cristaux de taurine⁵⁵

Juillet 1854. Charcot et Robin exposent le cas d'une femme de trente-six ans, « *d'une maigreux extrême* » après plusieurs mois de métrorragies et de douleurs pelviennes. Le diagnostic de cancer du col utérin très évolué est porté. Elle meurt au décours d'une diarrhée abondante accompagnant des vomissements continus « *d'une couleur vert pomme ou vert de gris très prononcée, très singulière* ». À l'autopsie, il existe une masse « *de matière amorphe granuleuse* » dans l'estomac qu'ils identifient à « *une grande quantité d'algue du ferment *cryptococcus cerevisiae* (Kützing)* ». Robin l'a décrite dans son livre « *Histoire naturelle des végétaux parasites qui croissent sur l'homme et sur les animaux vivants* »⁵⁶. Le reste de la muqueuse est couvert de cristaux dont l'analyse et l'examen au microscope sont détaillés et dessinés, identifiés à de la taurine, acide aminé qu'on peut trouver dans la bile.

52 Charcot JM, *Leçons sur les maladies du foie, des voies biliaires et des reins, faites à la Faculté de médecine de Paris (Cours d'anatomie pathologique)*, Paris, Aux Bureaux du Progrès médical & Adrien Delahaye, 1877.

53 Lellouch A, *Jean Martin Charcot et les origines de la gériatrie : recherches historiques sur le fonds d'archives de la Salpêtrière*, Paris, Bibliothèque scientifique Payot, 1992.

54 Charcot JM, Vulpian A, « Douleur fixe au niveau du pariétal gauche ; perte de connaissance et convulsions... ». *CR de la Société de Biologie 1854. 1855; 7 :76-84.*

55 Charcot JM, Robin Ch, « Vomissements d'une matière présentant une coloration vert pomme et contenant de nombreux cristaux de taurine », *CR de la Société de Biologie 1854. 1855; 7 :89-91.*

56 Robin Ch. *Histoire naturelle des végétaux parasites qui croissent sur l'homme et sur les animaux vivants*, Paris, JB Baillière, 1853.

3. Kyste hydatifère du foie faisant saillie à la face inférieure du lobe gauche de cet organe et ouvert à la fois dans le péritoine et les voies biliaires ; obstruction et dilatation considérable du canal cholédoque par des débris d'hydatides ; ictère, épanchement de bile dans le péritoine, péritonite intense.⁵⁷

Août 1854. Un cuisinier de quarante-sept ans entre à l'hôpital après quatre mois d'altération de l'état général et de crises douloureuses de l'hypochondre droit irradiant à l'épaule droite. Il est ictérique depuis trois mois. La description donnée par Charcot fait penser que le malade arrive à l'hôpital en état de choc, le ventre est rétracté en contracture. Vaste matité de l'abdomen droit. Le malade décède peu après. Le titre de sa communication résume son compte rendu détaillé d'autopsie.

4. Mémoire : cas d'ulcère simples de l'estomac suivis de rétrécissement pylorique et de dilatation stomacale⁵⁸

Charcot et Vulpian communiquent l'observation d'un homme de vingt-sept ans, alcoolique, sujet à « *des renvois acides et une grande aigreur au fond de la gorge* » depuis deux ans. Son état général s'altère bien qu'il mange régulièrement mais il vomit après chaque repas. En fait, depuis l'enfance, il a une tuberculose ganglionnaire et pulmonaire. Il se plaint d'une douleur fixe profonde à l'épigastre. Les fluctuations à la palpation de cette région signent la mauvaise vidange gastrique. Il meurt de l'évolution rapide de sa tuberculose. L'autopsie montre une sténose pylorique et

un ulcère adjacent, ainsi qu'en amont, deux ulcères de la petite courbure de l'estomac. L'intestin grêle présente lui aussi des ulcérations. Charcot et Vulpian estiment que ce cas ne remplit pas les critères cliniques de l'ulcère simple de l'estomac tel que décrit en 1830 par Jean Cruveilhier (1791-1874). Du vivant du malade, ils le pensaient atteint d'une tumeur gastrique. Curieusement, ils n'évoquent pas le diagnostic de tuberculose digestive et n'ont pas réalisé d'examen microscopique.

5. Mémoire : Remarques sur les kystes fibrineux renfermant une matière puriforme observés dans deux cas d'anévrysme partiel du cœur⁵⁹

Charcot établit un parallèle avec son exposé de 1851 consacré aux « *productions morbides du ventricule droit du cœur* ». Il décrit « *des kystes purulents* » que René Théophile Hyacinthe Laënnec (1781-1826) nommait végétations globuleuses. Il en précise la nature : « *elles ne referment pas de pus véritable, mais bien un liquide d'apparence purulente, composé de granulations protéiques, de globules gras, de globules blancs du sang plus ou moins altérés et enfin d'un débris amorphe résultant probablement de la désagrégation de la fibrine* ». Il présente deux observations. La première est l'autopsie d'une femme morte dans un tableau de fièvre maligne secondaire à une pneumonie. À l'ouverture du ventricule gauche, Charcot est surpris de trouver une masse ovoïde régulière en occupant les deux-tiers, adhérente à l'endocarde de la pointe du cœur tandis que l'autre extrémité forme un pédicule, prolongé d'un caillot jusque dans la crosse de l'aorte et l'artère humérale. Les valves sont intactes. La seconde présente

57 Charcot JM, « Kyste hydatifère du foie faisant saillie à la face inférieure du lobe gauche de cet organe... ». *CR de la Société de Biologie* 1854. 1855; 7 :99-102.

58 Charcot JM, Vulpian A, « Cas d'ulcères simples de l'estomac suivis de rétrécissement pylorique et de dilatation stomacale », *CR de la Société de Biologie* 1854. 1855; 7: 117-124.

59 Charcot JM, « Remarques sur les kystes fibrineux renfermant une matière puriforme observés dans deux cas d'anévrysme partiel du cœur », *CR de la Société de Biologie* 1854. 1855; 7 :301-314.

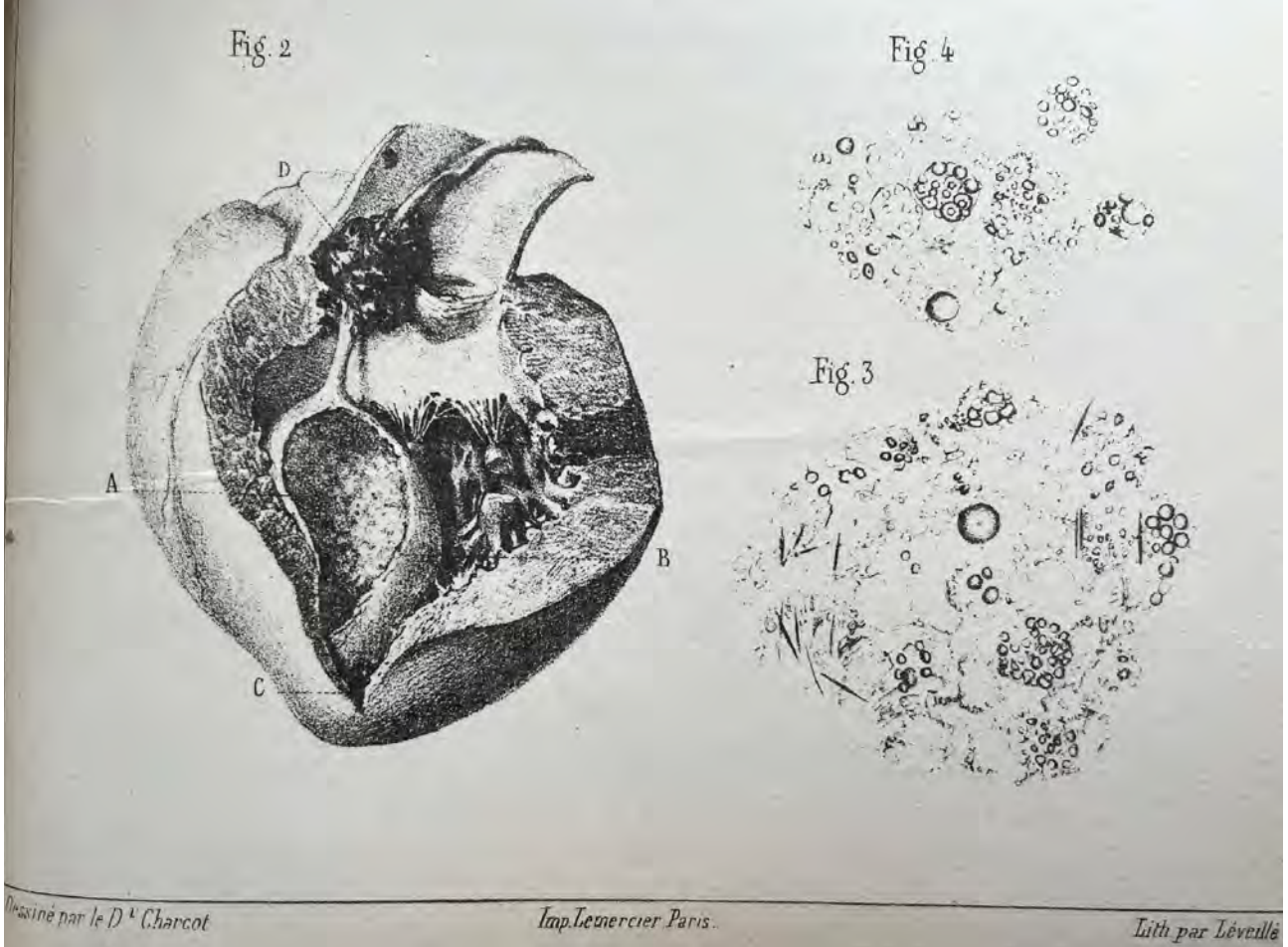


Fig. 13 : cœur ouvert avec kystes fibrineux. Dessin de Charcot (BUI Sante).

un anévrysme de la pointe du cœur et de la cloison interventriculaire. Le ventricule gauche est occupé par un kyste volumineux contenant un liquide puriforme. L'auscultation retrouve un souffle intense au-dessous de la pointe de l'omoplate gauche. Les pouls radiaux ne sont pas perçus. Charcot dessine ses constatations. Il est bien délicat d'évoquer un diagnostic rétrospectif de la nature de ces masses intra-ventriculaires.

L'année 1855

Gangrène du pied et de la jambe gauches ; dépôts fibrineux multiples des reins, la rate, le foie ; engorgement hémoptoïques des deux poumons⁶⁰

En 1855, Charcot ne lit qu'un seul mémoire. Il a achevé son clinicat et prépare le concours du Bureau central (médecin des Hôpitaux)

tout en exerçant en clientèle, 6 Cité de Trévise à Paris IX. Le fait de ne plus avoir de lieu d'exercice hospitalier peut expliquer la rareté de ses interventions. La femme dont il expose le cas en 1855 a bénéficié de ses soins pendant sa dernière année d'internat en 1852, dans le service de Cazalis. Cette femme de quatre-vingt-six ans présente une arythmie cardiaque, une jambe gauche très douloureuse qui se refroidit et violasse. Le pouls crural disparaît à gauche. À l'autopsie, le cœur est hypertrophié surtout dans sa partie gauche, « la cavité contient un peu de sang noir à peine coagulé ». Charcot ne parle pas des oreillettes (Atrium). Les valvules sigmoïdes contiennent des concrétions calcaires. L'aorte abdominale « est transformée en un tube résistant, osseux, moniliforme » sans caillot. Les artères de la jambe gauche sont obstruées par des caillots. Charcot observe des infarctus dans le poumon, la rate, les reins et le foie secondaires à des caillots obstruant leurs artères. Charcot introduit alors les travaux de

⁶⁰ Charcot JM, « Gangrène du pied et de la jambe gauches... », *CR de la Société de Biologie* 1855. 1856; 8 :213-220.

Rudolf Virchow (1821-1902)⁶¹ et de William Senhouse Kirkes (1823-1864)⁶² qui « sont venus ses derniers temps jeter définitivement quelque lumière sur ce genre d'affection », c'est à dire exposer la théorie embolique : « ces travaux tendant à faire admettre que des parcelles de matière athéromateuse, des fragments de plaques osseuses artérielles ou de végétations valvulaires désagrégées, peuvent se détacher sous l'influence de causes mécaniques ou autres, être entraînés loin par le courant sanguin, s'arrêter par la suite dans les vaisseaux trop étroits pour leur donner passage, les obturer plus ou moins complètement, et déterminer suivant le lieu où ils se fixent, la production des dépôts fibrineux viscéraux multiples, de gangrène des organes profonds ou des membres, de certaines espèces de ramollissement cérébral ». Mais Charcot ne retrouve pas d'éléments de plaques d'athérome embolisés chez sa malade. Il ne met en évidence que des caillots dont il ne conçoit pas l'origine en dehors « d'une modification dans les propriétés plastiques du sang ». La physiologie de la coagulation est encore dans les limbes et les thromboses auriculaires secondaires à l'arythmie inconnues. Néanmoins, Charcot fait ici œuvre de pionnier en introduisant en France les travaux allemands et anglais sur l'embolisme⁶³. C'est le témoignage de sa curiosité, de son érudition et de ses capacités à lire les auteurs étrangers, chose exceptionnelle chez les médecins français de l'époque.

61 Virchow R, « Über die acute Entzündung der Arterien », *Virchows Archiv* 1847 ;1 :272-378.

62 Kirkes WS, « Detachment of fibrinous deposits from the interior of the heart, and their mixture with the circulating blood », *Med Chir Trans London*, 1852; 35: 281-324.

63 Kumar DR, Hanlin E, Glurich I, Mazza JJ, Yale SH, « Virchow's contribution to the understanding of thrombosis and cellular biology » *Clin Med Res* 2010 ;8(3-4):168-72.

L'année 1856

Sur une affection caractérisée par des palpitations du cœur et des artères, la tuméfaction de la glande thyroïde et une double exophtalmie⁶⁴

L'unique présentation de Charcot en mai 1856 est importante puisqu'elle introduit la clinique décrite par le chirurgien irlandais Robert Graves (1796-1853) en 1835⁶⁵ ⁶⁶ et Karl Adolph von Basedow (1799-1854) en Allemagne en 1840⁶⁷ ⁶⁸ (et bien d'autres antérieurement) de l'hyperthyroïdie, maladie méconnue jusque-là en France, sauf des ophtalmologistes d'après lui. Il expose le cas d'une femme de vingt-quatre ans qui développe, après un accouchement, une exophtalmie et un goitre importants. Charcot note que le goitre est pulsatile. C'est ce phénomène qui inquiète la malade et lui fait demander un avis médical. Il décrit en détails la protrusion oculaire, la palpation du goitre : « la main appliquée sur la tumeur perçoit un frémissement cataire très marqué ». L'auscultation note « un souffle d'une rudesse remarquable, continu, mais l'intensité est plus marquée au moment où s'opère la systole cardiaque ». Le pouls oscille de 100 à 136. Il ne manque pas d'indiquer « un état habituel d'excitation ». Non améliorée par la prise de digitaline, la patiente quitte l'hôpital mais Charcot arrive à la retrouver un an plus tard

64 Charcot JM, « Sur une affection caractérisée par des palpitations du cœur et des artères, la tuméfaction de la glande thyroïde et une double exophtalmie », *CR de la Société de Biologie* 1856. 1857; 9 :43-56.

65 Duncan JF, « Life and Labours of Robert Graves », *Dublin Journal of medical Science* 1878; 65 :1-12.

66 Graves RJ, « Clinical Lectures », *London medical and surgical Journal*, 1835; 7 :513-520.

67 Meng W, « Karl Adolph von Basedow: Zu seinem 200. Geburtstag », *Arztl Fortbild Qualitätssich*, 1999; 93 Suppl 1 :5-10.

68 von Basedow KA, « Exophthalmus durch Hypertrophie des Zellgewebes in der Augenhöhle », *Casper's Wochenschrift für die gesammte Heilkunde* 1840; 6 :197-204 / 220-228.

et apprend qu'elle a été à nouveau enceinte et a fait une fausse-couche à trois mois. Celle-ci est suivie d'une atténuation des symptômes initiaux, et quelques mois plus tard le goitre a presque disparu.

Charcot complète son exposé en résumant ses lectures de nombreux auteurs étrangers, indiquant le risque éventuel d'une évolution vers la mort dans un état cachectique mais que le plus souvent une amélioration spontanée a lieu. Après avoir brièvement indiqué le peu d'apport de l'examen anatomopathologique ayant porté sur le cœur et la thyroïde, il constate que « *l'étiologie de la cachexie exophthalmique est aujourd'hui à peine ébauchée* ». Il se range à l'avis « *des expérimentateurs modernes (qui) ont répandu la plus vive lumière sur les fonctions du grand sympathique* », rejetant la théorie proposée par William Stokes (1804-1878) « *d'une névrose cardiaque* »⁶⁹. Le mémoire publié par La Société de Biologie s'achève par un long « *index bibliographique* », autre nouveauté qui montre le soin apporté par Charcot pour préparer son exposé.

En cette année 1856 au cours de laquelle Charcot est reçu au concours du Bureau central (médecin des hôpitaux), il a alors trente et un ans, son mémoire lu à la Société de Biologie est publié in extenso dans La Gazette médicale de Paris et bénéficie de tirés à part, afin d'en accroître la diffusion⁷⁰. Une étape vers la notoriété.

69 Stokes W, *The Diseases of the Heart and Aorta*, Dublin, Hodges & Smith, 1854.

70 Charcot JM, « Mémoire sur une affection caractérisée par des palpitations du cœur et des artères, la tuméfaction de la glande thyroïde et une double exophtalmie (synonymie : cachexia exophthalmica, glotzaugencachexie, Basedow ; anaemic protrusion of the eyeballs, Taylor, etc. », *Gazette médicale de Paris* 1856; série III 11(34) :583-585 / (37) :599-601.

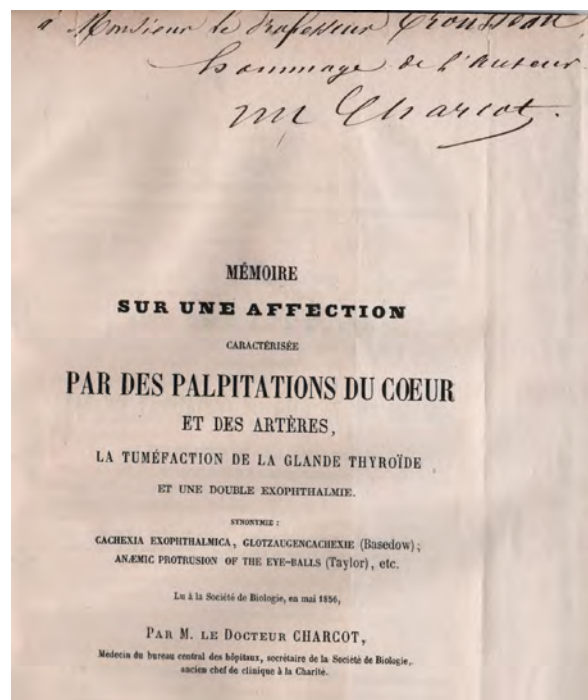


Fig. 14 : tachycardie de l'hyperthyroïdie -
Dédicace au Professeur Trousseau
(Coll. de l'auteur).

L'année 1857

1. Purpura hemorrhagica et tuberculisation générale aiguë⁷¹

Un homme de vingt-huit ans est hospitalisé pour une tuberculose évolutive, que Charcot qualifie de forme typhoïde. En effet, il a une épistaxis prolongée abondante, puis des pétéchiés et un purpura sur le corps. Après une période fébrile accompagnée de délire et de déshydratation, il développe une paralysie isolée de la IIIe paire crânienne droite puis meurt. L'autopsie montre l'extension de la tuberculose aux poumons, aux méninges, aux reins, au péritoine et aux intestins. Ces atteintes viscérales prennent l'aspect « *de granulations grises* ». Charcot présente ce cas afin de « *rejeter complètement la distinction fondamentale qu'on a, dans certains temps,*

71 Charcot JM, « Purpura hemorrhagica et tuberculisation générale aiguë », *CR de la Société de Biologie* 1857. 1858; 8 :126-131.

voulu établir entre la phtisie granuleuse ou granulations grise et la phtisie tuberculeuse proprement dite ». L'étiologie infectieuse de la tuberculose est alors encore discutée, la notion de microbe inconnue.

2. Note sur un cas de kystes hydatiques multiples⁷²

Charcot et Casimir Joseph Davaine (1812-1882) s'intéressent à nouveau à un cas de tumeur abdominale liquidienne dont la ponction confirme la nature de kyste hydatique. L'infection secondaire à la ponction emporte le malade. Cette présentation n'a que peu d'intérêt. Les auteurs s'interrogent sur la présence d'une coloration rouge du liquide évacué en lien avec la présence de cristaux d'hématoïdine, observés également « au sein des échinocoques eux-mêmes ».

3. Phtisie pulmonaire ; albuminurie ; coloration bronzée de la peau ; altération graisseuse des surrénales⁷³

Charcot et Vulpian peignent un tableau clinique gravissime d'un homme de cinquante-sept ans à l'état général profondément altéré. La tuberculose pulmonaire est manifeste à l'auscultation. Mais, en plus, « la peau du malade présente une coloration brune, bronzée très foncée, plus foncées en certaines parties que ne l'est la coloration de la peau d'un mulâtre ». L'autopsie confirme la tuberculose pulmonaire et intestinale. L'examen macroscopique des glandes surrénales ne constate qu'une coloration jaunâtre de la substance corticale. « L'examen microscopique donne au contraire des résultats

tranchés » : les cellules « sont remplies de nombreuses granulations graisseuses ». Après une préparation à la teinture d'iode, « nous n'avons pas obtenu la coloration rose, un peu vineuse, qui est la réaction caractéristique des capsules surrénales à l'état sain ». Au niveau de la peau : « les cellules de la couche de Malpighi contiennent des granulations pigmentées foncées et très nombreuses ». Charcot et Vulpian décrivent parfaitement un cas typique de maladie d'Addison. Pourtant ils ne le précisent pas. Ont-ils fait le diagnostic ? Ils ne tirent pas non plus de conclusions ou de réflexions physiopathologiques alors que la publication princeps de Thomas Addison (1793-1860), en Angleterre, date de 1849⁷⁴. Le tableau complet associant clinique et théorie physiopathologique ne sera publiée que de façon posthume en 1868, inséré parmi d'autres travaux d'Addison.⁷⁵

L'année 1858

1. Érythème produit par l'action de la lumière électrique⁷⁶

Deux chimistes travaillent à proximité d'une pile de Bunsen (Robert Wilhelm Bunsen 1811-1899) pendant quelques heures. Pendant la nuit qui suit, à part l'insomnie, « ils éprouvèrent dans les yeux un sentiment de fatigue très pénible et virent presque continuellement dans les yeux des éclairs et des étincelles colorés ». Le lendemain leurs visages sont érythémateux. Charcot en déduit que « dans le rayonnement de la lumière, ce ne

72 Charcot JM, Davaine C. « Note sur un cas de kystes hydatiques multiples », *CR de la Société de Biologie* 1857. 1858; 8 :103-111.

73 Charcot JM, Vulpian A, « Phtisie pulmonaire ; albuminurie ; coloration bronzée de la peau... », *CR de la Société de Biologie* 1857. 1858; 8 :146-153.

74 Addison T, « Chronics suprarenal insufficiency, usually due to tuberculosis of suprarenal capsule », *Lond Med Gazette*, 1849; 43 :517-518.

75 Addison T, « On the constitutional and local effects of disease of the suprarenal capsule ». In: *A Collection of the Published Writings of the late Thomas Addison MD*, London, New Sydenham Society, 1868.

76 Charcot JM, « Érythème produit par l'action de la lumière électrique », *CR de la Société de Biologie* 1858. 1859; 9 :63-65.

sont pas les rayons calorifères qui attaquent la peau » pour donner cet aspect de coup de soleil. Charcot estime que ce sont « les rayons chimiques » qui « paraissent être l'agent principal essentiel, des accidents ». Il n'envisage pas d'explication physique plus poussée.

2. Rupture de la rate chez un fœtus⁷⁷

Cette communication nous apprend qu'en cette année 1858, Charcot, encore médecin du Bureau central, assure l'intérim d'une surveillance de salle d'accouchements. Une femme enceinte de huit mois, victime récemment de deux chutes, accouche, mettant au monde un enfant qui meurt une demi-heure après la naissance. Son corps porte un important hématome du flanc gauche. À l'autopsie, Charcot constate la présence de sang noir dans la cavité abdominale et une fente au niveau du hile de la rate, longue de trois centimètres. Compte-tenu de cette seule anomalie visible d'un organe par ailleurs parfaitement sain, Charcot en déduit que seul un choc externe peut expliquer cette hémorragie interne mais l'intervalle de temps entre l'accouchement et la naissance lui semble trop long pour leur attribuer la cause de la mort fœtale. Il ne soulève pas l'hypothèse d'une hémorragie retardée suite à la fissuration de la rate.

3. Sur la claudication intermittente observée dans un cas d'oblitération complète de l'une des artères iliaques primitives⁷⁸

Charcot s'inspire de travaux de deux vétérinaires, Henri Bouley (1814-1885) et

Armand Goubaux (1820-1890) qui ont décrit la claudication artérielle chez le cheval, pour proposer une physiopathologie identique chez l'homme. Après un long développement détaillant la symptomatologie de cette pathologie chez le cheval, il trouve réunis les mêmes symptômes chez un homme de cinquante-quatre ans, ancien militaire qui a reçu une balle dans le flanc droit, vingt ans plus tôt au cours d'une campagne en Afrique, balle qui a été laissée en place. Cet homme est obligé de s'arrêter pour une marche de plus en plus courte en raison d'une douleur vive dans tout le membre inférieur droit, douleur disparaissant en quelques instants d'immobilité. L'homme a d'autre part des palpitations violentes au voisinage de l'ombilic que la main, posée dessus, perçoit nettement. Au décours d'une courte marche, il fait une syncope puis a une hématoméose importante précipitant sa mort. À l'autopsie, Charcot découvre « une tumeur anévrysmale du volume d'un œuf de poule, formée aux dépens de l'iliaque primitive droite ». Cet anévrysme s'est fissuré dans le jéjunum. L'artère iliaque en aval de l'anévrysme est rétrécie, réduite à un cordon fibreux. « Au voisinage de l'articulation sacro-iliaque droite, presque au contact avec la veine iliaque primitive, on rencontre une balle de fusil de fort calibre, enveloppée de tous côtés par une couche épaisse de tissu cellulaire dense ». Charcot écarte une origine neurologique à la douleur de la claudication : « tous ces phénomènes dépendant de l'anémie locale ou pour mieux dire de l'ischémie, à laquelle se trouvent soumis les divers tissus, et en particulier les muscles affectés par suite de l'interruption du courant sanguin dans les troncs artériels principaux ». Dans une note, il ajoute emprunter le mot ischémie à Virchow. Il conclut en généralisant cette

⁷⁷ Charcot JM, « Rupture de la rate chez un fœtus », *CR de la Société de Biologie* 1858. 1859; 9 :116-118.

⁷⁸ Charcot JM, « Sur la claudication intermittente observée dans un cas d'oblitération complète de l'une des artères iliaques primitives », *CR de la Société de Biologie* 1858. 1859; 9 :225-238.

physiopathologie à nombre d'oblitérations artérielles tout en demandant d'élargir les recherches expérimentales afin de valider sa théorie novatrice qu'il est le premier en France à exposer. Voici donc une nouvelle description princeps de Charcot faite à la Société de Biologie, il a alors trente-trois ans. La Gazette médicale de Paris reproduit in extenso le mémoire de Charcot à sa parution en 1859⁷⁹. Mais fait inhabituel, ce même texte paraît simultanément dans le Recueil de Médecine vétérinaire dirigé par Bouley, seule publication de Charcot dans un journal destiné aux vétérinaires⁸⁰.

L'année 1859

1. Altération lardacée ou cireuse du foie, de la rate et de l'un des reins (Speckkrankheit des allemands) ; absence de corpuscules amyloïdes dans les parties altérées ; point de coloration bleue par action combinée de la teinture d'iode et de l'acide sulfurique⁸¹

Charcot évoque le cas d'une femme de trente-cinq ans, décédée dans un tableau d'infection urinaire et d'ascite. Elle souffrait depuis plusieurs années de douleurs de colique néphrétique. Son gros foie est l'objet d'une étude histologique et chimique concluant à une probable stéatose. Charcot n'emploie pas ce mot mais décrit la surcharge en graisse et un état cirrhotique. Cette communication n'a que peu d'intérêt.

79 Charcot JM, « Sur la claudication intermittente observée dans un cas d'oblitération complète de l'une des artères iliaques primitives », *Gazette médicale de Paris*, 1859; série III 14: 282-286.

80 Charcot JM, « Sur la claudication intermittente observée dans un cas d'oblitération complète de l'une des artères iliaques primitives », *Recueil de Médecine vétérinaire*, 1859; série IV 6-7: 481-494.

81 Charcot JM, « Altération lardacée ou cireuse du foie, de la rate et de l'un des reins... », *CR de la Société de Biologie* 1859. 1860; 10 :140-143.

2. Deux cas de mamelons surnuméraires observés chez la femme⁸²

Charcot et Le Gendre (probablement un interne en maternité) présentent deux observations d'examen post-mortem de femmes jeunes décédées en couches. Elles ont chacune la particularité de porter deux mamelons normaux sur le même sein. L'histologie indique la présence de canaux galactophores fonctionnels dans les deux mamelons. Une curiosité malformative sans conséquence.

L'année 1860

Sur les concrétions tophacées de l'oreille externe chez les goutteux⁸³

Par cette présentation, Charcot revient à un thème qu'il connaît bien puisqu'en lien avec le sujet de sa thèse sur la goutte⁸⁴. Bien décrites par Cruveilhier en France, par Robert Bentley Todd (1809-1860)⁸⁵ et Alfred Baring Garrod (1819-1907)⁸⁶ en Angleterre, les concrétions tophacées du lobe de l'oreille semblent peu connues des médecins français à cette époque, et encore moins leur lien avec la goutte et l'excès d'acide urique. Charcot traduira le livre de Garrod en 1867⁸⁷. Charcot décrit minutieusement les différents aspects que peuvent avoir ces dépôts d'acide urique, les localisations sur les lobes des oreilles, leurs évolutions dans le temps. Il indique qu'elles

82 Charcot JM, Le Gendre, « Deux cas de mamelons surnuméraires observés chez la femme », *CR de la Société de Biologie* 1859. 1860; 10 :164-165.

83 Charcot JM, « Sur les concrétions tophacées de l'oreille externe chez les goutteux », *CR de la Société de Biologie* 1860. 1861; 11 :47-50.

84 Cf. note 21.

85 Todd RB, *Clinical lectures on certain diseases of the urinary organs, and on dropsies*, London, J. Churchill, 1857.

86 Garrod AB, *The nature and treatment of gout and rheumatic gout*, London, Walton and Maberly, 1859.

87 Garrod AB, Charcot JM, *La goutte, sa nature, son traitement et le rhumatisme goutteux*, Paris, Adrien Delahaye, 1867.

se forment « à la suite d'un accès de goutte articulaire *intense et de longue durée* ». Il ne manque pas d'indiquer comment évacuer cet amas d'acide urique et son aspect à l'examen microscopique : « *une infinité d'aiguilles cristallines* ».

Conclusion

La fréquence des présentations de Charcot à la Société de Biologie tend à se réduire de ses débuts en 1851 à 1860 : onze en 1851 et une seule en 1860. Il prononce trente-cinq exposés durant ces dix années. Tous n'ont pas la même valeur mais leurs sujets variés indiquent clairement qu'en ce début de carrière médicale, Charcot n'a aucune inclination patente pour l'étude des maladies du système nerveux. En témoigne le thème le plus fréquemment abordé, les kystes hydatiques à trois reprises (1852, 1854, 1857) ! Notons enfin la pauvreté des thérapeutiques proposées aux pauvres malades dont il décrit les souffrances. Charcot, marqué par l'enseignement qu'il a reçu, prescrit en 1851 une saignée ! La comparaison entre ses présentations initiales en 1851 et celles où il est médecin du Bureau central indique l'évolution de sa pratique et l'autonomie acquise dans ses réflexions cliniques et thérapeutiques par rapport aux enseignements reçus à la Faculté et dans les services hospitaliers fréquentés.

Deux exposés indiquent le bénéfice que Charcot a pu tirer de la composition de la Société de Biologie. En côtoyant des vétérinaires, il s'intéresse à une épizootie en 1851, mais surtout, il s'est inspiré des travaux de Bouley, consacrés à la claudication du cheval, pour établir la physiopathologie de la claudication artérielle chez l'homme (1858).

À trois occasions, Charcot introduit en France des découvertes faites en Angleterre ou en Allemagne : la physiopathologie de l'embolisme de Virchow en 1855, la clinique de la maladie de Basedow en 1856, la tuberculose des glandes surrénales à l'origine d'une maladie d'Addison, mais sans utiliser l'éponyme, en 1857.

Peut-être a-t-il devancé Libman et Sacks dans la description de l'endocardite aseptique qui porte leurs noms (1851). Enfin, en 1853, Charcot décrit les cristaux associés avec une hyper-éosinophilie, qui lui valent son premier éponyme, les cristaux de Charcot-Leyden.

Ces exemples suffisent à démontrer tout le profit que son adhésion à la Société de Biologie, grâce à Rayer, a pu apporter à Charcot au début de sa carrière. Il a su, par la suite, faire profiter ses élèves de l'émulation intellectuelle qu'est la Société de Biologie et de tremplin vers la notoriété. Lui-même n'a-t-il pas indiqué son statut de secrétaire de la Société de Biologie sur la couverture de sa thèse, après son titre d'ancien interne ?

Remerciements

Tous mes remerciements à Martin Catala, Hubert Déchy et Jacques Poirier pour leurs relectures, suggestions et corrections.