

rapportées avec l'ionisation d'eau distillée (1), qui ne donne rien ou presque rien, sont autant de preuves de l'efficacité réelle de l'ionisation transcérébrale.

Si cette malade a un résultat plus beau que les autres, c'est très vraisemblablement parce que c'est celle qui a suivi le traitement à la fois le plus régulièrement et le plus longtemps.

Jusqu'où ira-t-elle ? Nous ne pouvons le dire. Après avoir récupéré les grands mouvements, récupérera-t-elle plus ou moins de mouvements fins ? L'avenir seul le dira. Comme elle continue à s'améliorer, nous continuons à la traiter ; si de nouvelles améliorations se produisent nous vous les montrerons ; si elle reste à l'état actuel, nous vous le dirons aussi.

Est-ce à dire que l'on obtiendra des résultats aussi beaux chez tous les hémiplegiques ? Certainement non ; mais, ce que nous pouvons affirmer, c'est que tous les malades traités (une centaine) se sont améliorés, plus ou moins suivant les cas, sauf un ou deux échecs chez des hémiplegiques très âgés, et hémiplegiques depuis 25 ou 30 ans.

D'autres affections encéphaliques que l'hémiplegie sont-elles améliorées par l'ionisation transcérébrale ?

Sans entrer dans le détail de cette question, qui n'est pas notre sujet, nous tenons cependant à dire que, si toutes les hémiplegies, quelle que soit la localisation de la lésion (cérébrale, pédonculaire, protubérantielle, etc...) sont améliorées, *du moment qu'il y a de la contracture*, nous avons échoué dans les paralysies pseudo-bulbaires ; dans ces cas, en effet, le plus souvent on n'obtient rien ; quelquefois, lorsque la marche de la maladie est lente, on assiste à une légère amélioration passagère, bientôt annihilée par une nouvelle poussée évolutive.

Dans les syndromes parkinsoniens, post-encéphalitiques ou non, nous avons quelquefois observé une légère diminution de la raideur, mais le résultat est toujours minime et ne peut être mis en balance avec ceux que nous avons montrés chez les hémiplegiques.

XVII. — **Le lipiodol**, par MM. LÉRI et LAYANI. Discussion :
M. SICARD.

Paraîtra dans le prochain numéro de la « Revue neurologique ».

XVIII. — **Diplégie facio-linguo-masticatrice d'origine cortico sous-corticale sans paralysie des membres** (*contribution à l'étude de la localisation des centres de la face et du membre supérieur*), par MM. CH. FOIX, J.-A. CHAVANY et JULIEN MARIE.

La malade qui fait l'objet de cette communication présentait au moment de son entrée à l'infirmerie de l'hospice d'Ivry un aspect vraiment singulier. D'une part une manifeste obnubilation, un certain taux de raideur de la nuque et un mutisme absolu avec état général grave semblaient indiquer qu'elle avait fait un ictus.

(1) G. Bourguignon et E. Juster, *loc. cit.*

De l'autre, quand on l'examinait, on ne trouvait aucun signe de paralysie, aucune anesthésie. Simplement la malade se montrait raide, et cela d'un côté aussi bien que de l'autre.

Un examen plus attentif mettait en lumière d'autres points importants : *d'abord* un degré modéré de déviation conjuguée semblait indiquer une lésion du cerveau gauche, *ensuite* l'état de la face était évidemment anormal. Il existait dans tout le domaine du VII^e inférieur une sorte de relâchement des traits qui paraissait d'ailleurs aussi marqué à droite qu'à gauche. Quand on disait à la malade d'ouvrir la bouche, de tirer la langue, elle ne le faisait pas, mais ceci pouvait être mis sur le compte de phénomènes aphasiques.

Enfin quand on recherchait le phénomène de la face, constant d'après nos observations personnelles au cas d'ictus, la malade ne bougeait ni à droite ni à gauche, alors que son facial supérieur accentuait assez nettement sa contraction. De plus, au cours de cette manœuvre on éprouvait très nettement une impression spéciale de flaccidité de la mâchoire, flaccidité qui se montrait bilatérale, au contraire de ce qui se passe au cas d'ictus hémiplegique. Cette flaccidité s'accrut les jours suivants et détermina une chute nette du maxillaire inférieur, laissant la bouche entr'ouverte. Il existait en outre une difficulté marquée de la déglutition empêchant la malade d'avaler sa salive.

Tous ces signes, qui faisaient penser à un diagnostic qu'on n'osait pas porter de diplegie faciale sans atteinte des membres, se sont trouvés très naturellement expliqués à l'autopsie par une lésion bilatérale et presque symétrique, ancienne à droite, récente à gauche, ayant déterminé le ramollissement de l'opercule rolandique et de la partie postérieure de F_a . En outre la lésion du côté gauche remontait manifestement assez haut sur F_a , et dans ces conditions il devenait étonnant que le membre supérieur droit soit demeuré complètement indemne de paralysie. Il semble bien, en effet, que la lésion de F_a soit remontée sensiblement jusqu'au niveau du centre de ce membre. Mais il est important de constater que seul à ce niveau *le versant antérieur de F_a soit ramolli, tandis que la moitié postérieure juxta-rolandique est indemne*. Cette observation tend donc à démontrer, sans en fournir la preuve absolue, que la partie vraiment motrice de F_a se trouve, en ce qui concerne le membre supérieur, limitée à la partie postérieure de cette circonvolution en concordance avec le type précentral des histologistes.

La principale objection que l'on puisse élever contre cette manière de voir est que possiblement chez cette malade le centre du membre supérieur était situé plus haut qu'on n'est habitué à le considérer.

M. D..., âgée de 60 ans, fait un 1^{er} séjour à l'Infirmierie de l'Hospice d'Ivry pour une crise d'asystolie avec dyspnée, cyanose des lèvres, œdèmes des membres inférieurs. Une cure digitalique régularise son cœur, et la malade regagne sa division le 4 décembre 1925.

Le 5 décembre 1925, elle fait un ictus.

Le 6 décembre. — Etat comateux léger, plutôt obnubilation que vrai coma, avec

déviations conjuguées de la tête et des yeux vers la gauche et un certain degré de raideur de la nuque.

Aucun phénomène paralytique appréciable au niveau des membres : mais un état hypertonique marqué bilatéralement avec tendance catatonique.

Les réflexes tendineux existent des 2 côtés ; l'excitation plantaire entraîne de la flexion des orteils à droite, l'extension douteuse du gros orteil à gauche. Pas de réflexes d'automatisme. Les réflexes de posture locale sont exagérés.

L'aspect de la face est très spécial ; il existe au niveau du facial inférieur, et cela des deux côtés, une sorte de relâchement des traits, de flaccidité très singulière contrastant avec un certain taux d'hypertonie au niveau du facial supérieur (sourcils froncés).

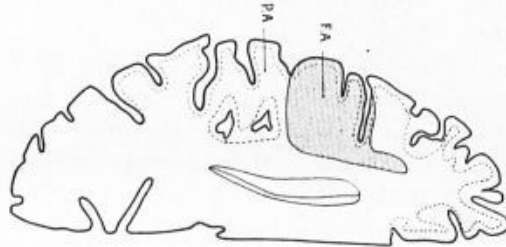


Schéma n° 1. — (Cerveau gauche).

Coupe passant au niveau du segment inférieur de Fa. Lésions de Fa, pied de F3 et partie adjacente du cap.

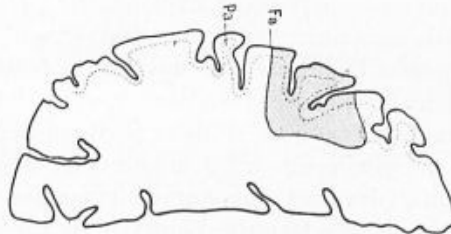


Schéma n° 2. — (Cerveau gauche).

Coupe passant par le segment moyen de Fa. Lésions de la lèvre antérieure de Fa et de la partie adjacente de F2. Lèvre postérieure de Fa indemne.

Quand on recherche le phénomène du facial, on n'obtient aucune réponse ni à droite ni à gauche ; seule s'accroît l'hypertonie dans le domaine du facial supérieur. La pression d'ailleurs de la branche montante du maxillaire inférieur au niveau de son bord postérieur permet d'enregistrer une mollesse certaine.

La malade ne parle pas, n'émet aucun son. Elle ne peut tirer la langue, ouvrir la bouche, elle ne paraît pas comprendre les ordres les plus simples. Cependant, à plusieurs reprises, nous arrivons sur ordre à lui faire mettre la main sur la tête.

Elle présente des troubles de la déglutition ne pouvant même pas avaler sa salive qui coule le long de sa bouche.

Pas d'Argyll, pas de troubles sphinctériens. Pas de Kernig.

Le 7 décembre. Même état. Déviation conjuguée moins marquée.

Le 8 décembre, comprend : Mettez la main sur la tête, mais on ne peut arriver à lui faire fermer les yeux ni tirer la langue.

Le 9 décembre. Torpeur plus marquée, ouverture de la fente palpébrale droite plus marquée que du côté gauche. La malade comprend : Mettez la main sur la tête, et exécute

le mouvement ; mais quand on a dit de la mettre sur le nez, l'oreille ou le front, elle se contente de la mettre sur la tête. On ne peut lui faire ni ouvrir la bouche ni tirer la langue.

Le 11 décembre. L'hypertonie des membres persiste sans paralysie.

La malade ne parle toujours pas : les troubles de la déglutition s'accroissent. Les troubles sphinctériens apparaissent.

Le 13 décembre. — *Au niveau de la face* il semble que la chute de la mâchoire inférieure soit plus accentuée que les jours précédents. La recherche du phénomène du facial donne une ébauche de réponse à gauche et la bouche se ferme à demi.

Au niveau des membres supérieurs, toujours pas de paralysie mais hypertonie globale

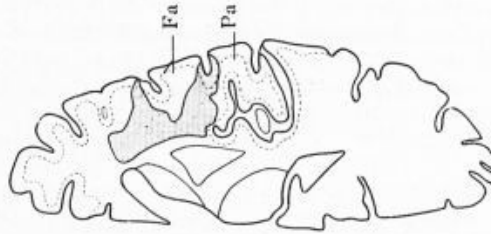


Schéma n° 3 (Cerveau droit). Lésion sensiblement symétrique. Destruction de l'opercule rolandique et de la partie adjacente de F3.

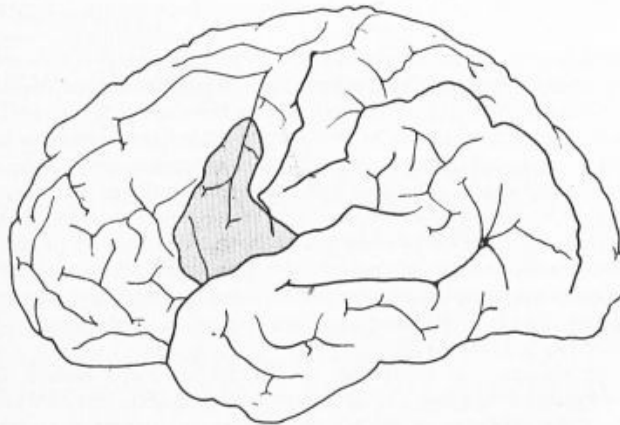


Schéma n° 4. Face externe du cerveau g., topographie de la lésion récente.

intéressant les divers groupes musculaires plus marquée cependant sur le segment distal que sur le segment proximal du membre. De temps à autre un mouvement anormal brusque du membre supérieur gauche ou d'un segment de ce membre. Etat de trémulation minime des doigts.

Réflexes tendineux vifs des 2 côtés. Réflexe du pouce positif des deux côtés tant par l'excitation inguénale de l'index que par l'excitation de la peau de l'éminence hypothénar.

Réflexes de posture vifs des 2 côtés, plus vifs à gauche. Sensibilité conservée au pincement.

Au niveau des membres inférieurs. — Etat trémulant des orteils.

Réflexes tendineux conservés.

Clonus du pied à gauche. Excitation plantaire indifférent des 2 côtés.

Contracture très nette des muscles postérieurs de la jambe gauche.

ETUDE ANATOMIQUE : Les artères ne sont pas athéromateuses ; elles sont de petit

calibre. Sur la face externe du cerveau, du côté gauche, la partie inférieure de F_a , le pied de F_3 , l'opercule rolandique, paraissent hypervascularisés et un peu ramollis au toucher.

Après section horizontale passant au niveau de la coupe de Flechsig, on constate bilatéralement une lésion sensiblement symétrique qui consiste du côté droit dans une plaque de ramollissement ancien ; du côté gauche, au contraire, dans une plaque de ramollissement récent et qui frappe la partie postérieure de F_3 et les circonvolutions insulaires.

Nous les étudierons successivement :

Du côté gauche : la lésion est celle qui correspond à l'ictus récemment observé. Elle frappe sur la coupe de Flechsig la partie postérieure de F_3 et les 3 premières circonvolutions insulaires, l'intensité de leur atteinte diminuant d'avant en arrière. Les noyaux gris sont indemnes ainsi que la capsule interne.

Sur une section passant un centimètre plus haut et correspondant à la partie horizontale du noyau caudé d'une part, et de l'autre au milieu du pied de F_3 et à 7 mm. environ au-dessus de la partie tout inférieure de F_a : on constate un ramollissement récent qui frappe :

1° Le cortex de la moitié postérieure du cap de F_3 (voir schéma n° 1).

2° Le pied de F_3 en totalité.

3° La partie inférieure de F_a en totalité également.

PA est respecté, sauf peut-être au niveau de son extrémité operculaire. La lésion s'étend profondément jusqu'à 7 mm. environ du noyau caudé et même moins. Elle vient dans la profondeur au-dessous du cap de F_3 .

Un peu moins d'un centimètre plus haut, sur une coupe passant à 7 mm. au-dessus du bord supérieur du corps calleux, et à près de 2 cm. du bord supérieur convexe du cerveau, la lésion se limite davantage : elle frappe ici le cortex et la région sous-corticale des parties postérieures de F_3 et de F_2 , et dans F_a le versant antérieur, cortex et région sous-corticale ; le versant postérieur, complètement indemne (schéma n° 2).

6 mm. plus haut environ, il n'existe plus que les altérations corticales limitées à la partie superficielle de la partie postérieure de F_2 et effleurant également sur quelques millimètres F_3 ; par contre la substance grise au fond des sillons est indemne.

Cerveau droit : il existe sur la coupe, de Flechsig une lésion ancienne destructive détruisant la partie postérieure de F_3 et les 2/3 antérieurs de l'insula ; on voit en outre, à la partie postérieure du cerveau, une petite lésion transversale dans le territoire du lobe temporal. Sur cette coupe, qui passe en même temps par la région operculaire, on note la destruction dans la profondeur des fibres du pied de F_3 , du cap de F_3 , de F_a . Pa est un peu effleurée (schéma n° 3).

Sur une coupe passant par la portion horizontale du corps calleux, la lésion se limite à la partie postérieure de F_3 et de F_2 et au versant antérieur de F_a .

Un peu au-dessus, la lésion se limite strictement au versant antérieur de F_3 et postérieur de F_2 . Elle se poursuit ainsi jusqu'à quelques millimètres du bord supérieur du cerveau.

Il est facile de voir que ces 2 lésions sont très strictement symétriques et que le ramollissement ancien, tout aussi bien que le ramollissement récent, a touché le versant antérieur de F_a sans qu'il se soit produit de monoplégie brachiale.

Cette observation anatomo-clinique appelle un certain nombre de réflexions :

1° D'abord, au sujet des troubles de la parole, il nous a été impossible de dire si le mutisme de la malade a été une aphasie ou une aphonie par paralysie bilatérale des centres moteurs corticaux. Dans tous les cas ceux-ci ont bien été paralysés.

2^o En ce qui concerne la raideur des membres présentée par la malade, cette raideur était bilatérale et assez vraisemblablement à rapprocher de la raideur de la nuque qu'on observait en même temps. Il n'y a peut-être pas grand rapport entre elle et la localisation de la lésion récente.

3^o En ce qui concerne la localisation des centres de l'extrémité céphalique, l'observation confirme ce que l'on savait déjà et n'apporte pas d'élément nouveau. Il existait chez notre malade une dissociation nette entre le facial supérieur et le facial inférieur.

4^o Pour ce qui est du centre du membre supérieur, la lésion de F_a tendrait soit à le faire placer un peu plus haut qu'on ne le considère en général, soit à le limiter à la partie postérieure prérolandique de la frontale ascendante. Cette dernière hypothèse est rendue plus séduisante par les différences histologiques qui séparent cette partie postérieure de la partie antérieure.

Nous nous proposons d'étudier histologiquement la question et d'apporter de nouvelles précisions que nous pouvons aussi acquérir. Cependant la présentation de la pièce macroscopique nous a paru importante dans ce cas.

XIX. — Mécanisme physiologique des crises hystérisiformes de déviation conjuguée de la tête et des yeux, au cours du parkinsonisme, par G. MARINESCO et A. RADOVICI.

Depuis que nous avons attiré l'attention sur un syndrome clinique caractérisé par des accès paroxystiques hypertoniques et de déviation conjuguée de la tête et des globes oculaires, au cours du parkinsonisme post-encéphalitique (1), plusieurs auteurs, parmi lesquels il faut citer en première ligne Magalhaes Lemos, Ewald, Filnisonoff, Nina Popoff, R. Bing et L. Schwartz, etc., sont revenus sur le même sujet en proposant, pour l'explication des phénomènes, une hypothèse analogue à celle que nous avons émise. Il est juste, cependant, de rappeler que ce syndrome se trouve plus ou moins esquissé dans les observations de G. Lévy, O. Rossi, Trigerio et Louis Reys. D'autre part, nous pensons que les observations intéressantes publiées par Souques et Blamoutier, Claude et Alajouanine, Clovis Vincent et Chavany, tout en différant par la localisation des crises de rigidité et même de leur allure, rentrent encore, plus ou moins, dans le même groupe de faits.

Nous avons observé 3 cas nouveaux de crises d'hypertonie paroxystique, sous forme de déviation conjuguée, qui viennent à l'appui de l'opinion qu'il y a une relation de cause à effet entre les lésions des voies et des centres extrapyramidaux et le syndrome dont nous nous occupons. D'autre part, ces cas nouveaux précisent encore davantage les relations qui peuvent exister entre le syndrome d'hypertonie et de déviation conju-

(1) MARINESCO, RADOVICI et DRAGANESCO. *Spitalul.*, n^o 6, 1924, p. 218, et *Revue Neurologique*, février 1925.